КЛИНИЧЕСКОЕ НАБЛЮДЕНИЕ ЭКСТРЕННОГО ЭНДОСКОПИЧЕСКОГО ЛЕЧЕНИЯ ПАЦИЕНТА С ГАСТРОИНТЕСТИНАЛЬНОЙ СТРОМАЛЬНОЙ ОПУХОЛЬЮ ЖЕЛУДКА, ОСЛОЖНЕННОЙ КРОВОТЕЧЕНИЕМ*

* Иллюстрации к статье — на цветной вклейке в журнал.

Домарев Л. В., Свитина К. А., Шитиков Е. А., Ким Д., Астахова О. И.
ГКБ им. С.И. Спасокукоцкого ДЗ г. Москвы

CLINICAL OBSERVATION OF EMERGENCY ENDOSCOPIC TREATMENT OF A PATIENT WITH STOMACH GASTROINTESTINAL STROMAL TUMORS COMPLICATED BY BLEEDING

Domarev L. V., Svitina K. A., Shitikov E. A., Kim D., Astakhova O. I.
City Clinical Hospital named after S.I. Spasokukotsky Moscow Health Department

Резюме

Гастроинтестинальные стромальные опухоли (ГИСО, GastroIntesinal Stromal Tumor — GIST в зарубежной литературе), относятся к группе редких опухолей желудочно-кишечного тракта мезенхимального происхождения с характерной морфологической и иммунногистохимической картиной. Частота встречаемости ГИСО составляет 10–20 наблюдений на 1 000 000 населения в год. В США ежегодно регистрируется около 5000–6000 новых наблюдений, в России — 2000–2500 заболевших. Возрастная категория пациентов с ГИСО, в основном женщины 55–65 лет, редко лица моложе 40 лет [2,3,4]. Большинство GIST классифицируют как веретеноклеточные (70%), эпителиоидные (20%) и смешанные (10%). Наиболее частой локализацией GIST является желудок 60–70% и тонкая кишка 25–35% [1,2]. Диагностика ГИСО включает в себя комплекс эндоскопических (ЭГДС, ЭНДО-УЗИ) и лучевых (СКТ) методов исследования. Верификация ГИСО должна проводиться по результатам биопсии (иммунногистохимия) патоморфологом [4,5,7]. Лечение пациентов с данным видом патологии предполагает сочетание хирургического вмешательства и химиотерапии.

Экспериментальная и клиническая гастроэнтерология 2016; 128 (4): 98–100

Summary

Gastrointestinal stromal tumors (GIST) are related to the group of rare gastrointestinal tract tumors with the mesenchymal origin and have their own morphological and immunnogical picture. The incidence of GIST is 10-20 observations per 1000000 population per year. About 5000-6000 new observations are recorded In the United States annually, 2000–2500 cases — in Russia. The average age among patients with GIST are primarily women 55-65 years old, rarely under the age of 40 years [2,3,4]. The most frequent GIST localization is 60-70% in stomach and 25-35% in small intestine [1,2]. Diagnosis of GIST includes a complex of Fibrogastroduodenoscopy, Ultrasonography and SKT examinations. Verification of GIST should be carried out under the results of the biopsy [4,5,7]. Treatment of patients with this type of disease involves a combination of surgery and chemotherapy.

Eksperimental'naya i Klinicheskaya Gastroenterologiya 2016; 128 (4): 98–100

Гастроинтестинальные стромальные опухоли (ГИСО, GastroIntesinal Stromal Tumor — GIST в зарубежной литературе), относятся к группе редких опухолей желудочно-кишечного тракта мезенхимального происхождения с характерной морфологической и иммунногистохимической картиной. Частота встречаемости ГИСО составляет 10–20 наблюдений на 1 000 000 населения в год. В США ежегодно регистрируется около 5000–6000 новых наблюдений, в России — 2000–2500 заболевших. Возрастная категория пациентов с ГИСО, в основном женщины 55–65 лет, редко лица моложе 40 лет [2,3,4]. Большинство GIST классифицируют как веретеноклеточные (70%), эпителиоидные (20%) и смешанные (10%). Наиболее частой локализацией GIST является желудок 60–70% и тонкая кишка 25–35% [1,2]. Диагностика ГИСО включает в себя комплекс эндоскопических (ЭГДС, ЭНДО-УЗИ) и лучевых (СКТ) методов исследования. Верификация ГИСО должна проводиться по результатам биопсии (иммунногистохимия) патоморфологом [4,5,7]. Лечение пациентов с данным видом патологии предполагает сочетание хирургического вмешательства и химиотерапии.

Классификация

Классификация TNM (7-е изд., 2009):

- T — первичная опухоль: T1 — опухоль ≤ 2 см в наибольшем измерении; T2 — опухоль > 2 см, но ≤ 5 см в наибольшем измерении; T4 — опухоль > 10 см в наибольшем измерении.
- N — регионарные лимфатические узлы: NX — недостаточно данных для оценки состояния регионарных лимфатиче- ских узлов; N0 — отсутствуют метастазы в регионарных лимфоузлах; N1 — метастазы в регионарных лимфатических узлах.
- M — отдаленные метастазы: M0 — нет отдаленных метастазов; M1 — имеются отдаленные метастазы.

Группировка по стадиям:

GIST желудка				
Стадия IA	T1, T2	N0	M0	Низкий митотический индекс
Стадия IB	T3	N0	M0	Низкий митотический индекс
Стадия II	T1, T2	N0	M0	Высокий митотический индекс
	T4	N0	M0	Низкий митотический индекс
Стадия IIIA	T3	N0	M0	Высокий митотический индекс
Стадия IIIB	T4	N0	M0	Высокий митотический индекс
Стадия IV	Любая T	N1	M0	Любой митотический индекс
	Любая T	Любая N	M1	Любой митотический индекс

Показатели 5-летней выживаемости пациентов после проведения радикального хирургического лечения значительно варьируют в пределах 35–65%.

Представляем наше наблюдение эндоскопического лечения ГИСО. Больная К., 59 лет, поступила в ГКБ им. С.П. Спасокукоцкого в экстренном порядке, бригадой скорой медицинской помощи, с подозрением на желудочно-кишечное кровотечение. При поступлении предъявляла жалобы на головокружение, слабость, однократную рвоту «кофейной гущей». Состояние при поступлении расценено, как тяжелое, наблюдение и лечение проводилось в условиях реанимационного отделения. Кожный покров бледный. Респираторных нарушений нет. Тоны сердца приглушены, ритмичные. ЧСС- 74 в мин, АД- 110/70 мм. рт. ст. Живот не вздут, мягкий, безболезненный во всех отделах. Перитонеальной симптоматики нет. Физиологические отправления в норме.

По данным лабораторных методов исследования, отмечено существенное снижение уровня гемоглобина (Hb- 62,0 г/л).

По данным эзофагогастродуоденоскопии (ЭГДС) при поступлении: в просвете желудка свежие сгустки крови, выполняющие практически весь объем тела желудка, произведено частичное отмывание сгустка, аспирация. При инверсионном осмотре: в кардильном отделе желудка определяется подслизистое образование размером 3,5х4,5 см. Слизистая над ним истончена, неравномерной окраски, образование пролабирует в просвет пищевода. Выполнена ступенчатая биопсия образования. Заключение: состоявшееся кровотечение, источник которого неясен. Признаков продолжающегося кровотечения нет.

Больной в течение первых суток проводилась инфузионная, гемостатическая терапия. Однако, несмотря на проводимые мероприятия, на вторые сутки пребывания в стационаре, был отмечен рецидив кровотечения.

При повторной ЭГДС: в просвете желудка сгустки крови, в субкардиальном отделе определяется подслизистое, каплевидное образование, размером 3,5х4,5 см, которое образует широкую ножку (до 4,5 см) со стенкой желудка (Рис. 1). Подвижное, легко смещаемое, слизистая над ним гладкая, истончена, с изъязвленной поверхностью до 5–6 мм, покрыто точечным сгустком крови, из под которого отмечено неинтенсивное подтекание крови. С целью остановки кровотечения, больной выполнено введение гипертонического р-ра с 0,1% р-ом адоеналина из нескольких вколов суммарной дозе 10,0. Область изъязвления обработана аргоно-плазменной коагуляцией (АПК). Заключение: кровотечение, источником которого является подслизистое образование (ГИСО?) субкардиального отдела желудка. Комбинированны эндоскопический гемостаз (инъекционный + АПК). Риск рецидива кровотечения — высокий.

Учитывая данные анамнеза, лабораторных и инструментальных методов исследования. Низкую эффективность гемостатической терапии (снижение уровня Hb). С целью профилактики рецидива кровотечения, решено выполнить эндоскопическую энуклеацию подслизистого новообразования.

В условиях операционной, под общим обезболиванием (эндотрахеальный наркоз). Больной выполнена ЭГДС+энуклеация подслизистого образования субкардиального отдела желудка.

Ход операции: выполнено лигирование «ножки» с предполагаемым питающим сосудом подслизистого образования при помощи пластиковой эндопетли d= 3 см (Рис. 2).

При помощи электроножа и петли для полипэктомии, с применением методики гидропрепаровки тканей, выполнена энуклеация опухоли в пределах здоровых тканей. В области удаленной опухоли, определяется средней глубины дефект, дном которого является мышечный слой желудка, до 1,0 см в диаметре (Рис. 3).

Выполнено клипирование дефекта- 7 эндоклипсами (Рис. 4).

Препарат извлечен и направлен на плановое гистологическое исследование.

Морфологическая верификация: гастроинтестинальная стромальная опухоль (удалена в пределах здоровых тканей). Стадия по классификации TNM: T 1N0M0

При контрольном исследовании (ЭГДС) в ранние сроки после операции: область эндоскопического

вмешательства без особенностей, признаков перфорации и кровотечения.

В послеоперационном периоде проведена гемостатическая, трансфузионная, инфузионная, противоязвенная (антисекреторная) терапия. В удовлетворительном состоянии на 4-е сутки, больная выписана, под наблюдение хирурга и онколога, с целью решения вопроса о проведении химиотерапии.

Пациентке, после консультации онколога, назначен курс химиотерапии (Иматиниб по 400 мг в сутки, в течение года). Для оценки отдаленного результата проведенного эндоскопического лечения, через 8 месяцев выполнена контрольная ЭГДС, со взятием биопсийного материала.

При ЭГДС: в области субкардиального отдела желудка, визуализируется «нежный» белесоватый рубец, размером 0,6 см. Слизистая данной области не изменена, произведена биопсия, выполнено морфологическое исследование биопсийного материала. Заключение: рубцовые изменения субкардиального отдела желудка. Состояние после эндоскопического удаления ГИСО желудка (Рис. 5).

Морфологическая верификация: в исследуемом материале признаков продолженного роста опухоли не выявлено.

Заключение

Единственным радикальным методом лечения больных с ГИСО, является хирургическое вмешательство [1–4]. Не вызывает сомнений, что предпочтение отдано в пользу органосберегающих, малоинвазивных вмешательств. В нашем наблюдении, критерием выбора тактики лечения, явился факт развития кровотечения из опухоли субкардиального отдела желудка, с высоким риском интраоперационной летальности на высоте рецидива кровотечения.

Литература

1. *Cassier P. A., Dufresne A., Blay J. Y.* Controversies in the Adjuvant Treatment of Gastrointestinal Stromal Tumors (GIST) with Imatinib ASCO Educational Book; 2008.
2. *Casali P. G., Blay J-Y.,* on behalf of the ESMO/CONTICANET/EUROBONET (2010). «Gastrointestinal stromal tumours: ESMO Clinical Practice Guidelines for diagnosis, treatment and follow-up». Annals of Oncology 21(suppl 5): v98–v102.
3. *Demetri G., Benjamin R., Blanke C. D. et al.* NCCN доклад: оптимальная терапия пациентов с гастроинтестинальными стромальными опухолями (GIST) — расширение и усовершенствование NCCN клинических рекомендаций // JNCCN. — 2004. — Vol. 2 (suppl. 1). — P. 1–26.
4. *Dirnhofer S., Leyvraz S.* Current standarts and progress in understanding and treatment of GIST. Swissmedkly 2009; 139 (7–8): 90–102.
5. *Raut, Chandrajit and Dematteo, Ronald* (March 2008). «Evidence-Guided Surgical Management of GIST: Beyond a Simple Case of Benign and Malignant». Ann. Surg. Onc. 15 (5): 1542.
6. *Fletcher C. D., Berman J. J., Corless C. et al.* Постановка диагноза гастроинтестинальных стромальных опухолей: общность подходов // Hum. Pathol. — 2002. — Vol. 33. — P. 459–465.
7. *Heinrich M. C., Maki R. G., Corless C. L. et al.* Primary Joensuu H. Гастроинтестинальные стромальные опухоли (GIST) // Ann. Oncol. — 2006. — Vol. 17 (suppl. 10). — P. 280–286.
8. *Miettinen M, Lasota J* (2006). «Gastrointestinal stromal tumors: review on morphology, molecular pathology, prognosis, and differential diagnosis». Arch Pathol Lab Med 130 (10): 1466–78.

К статье

Клиническое наблюдение экстренного эндоскопического лечения пациента с гастроинтестинальной стромальной опухолью желудка, осложненной кровотечением (стр. 98–100)

Рисунок № 1.
Подслизистое образование субкардиального отдела желудка с участком изъязвления

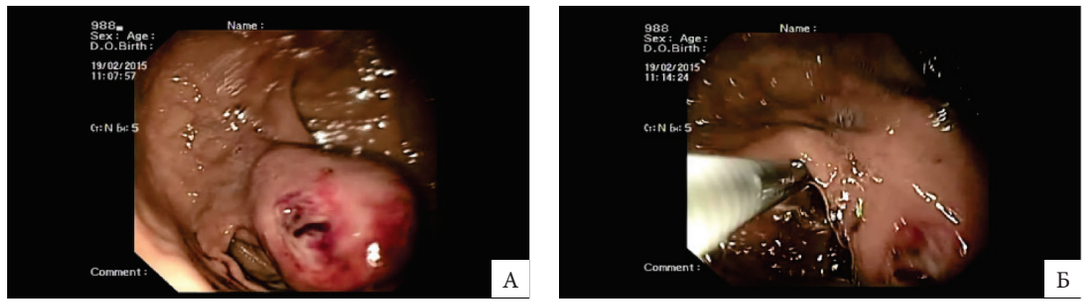

Рисунок № 2.
Лигирование опухоли эндопетлей

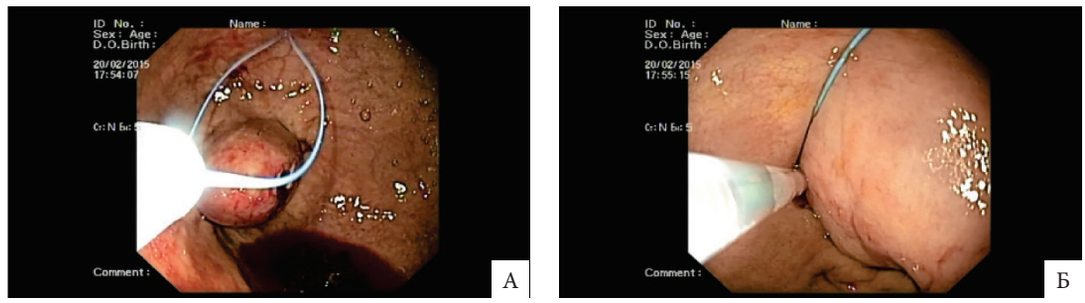

Рисунок № 3.
Этапы эндоскопической энуклеации опухоли

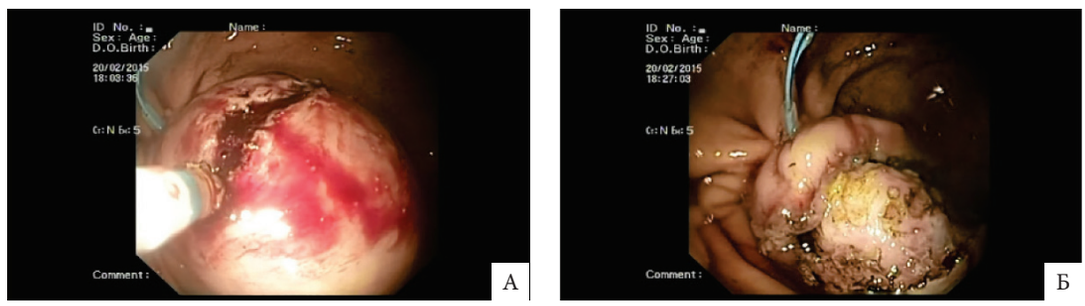

Рисунок № 4.
Клипирование дефекта слизистой желудка

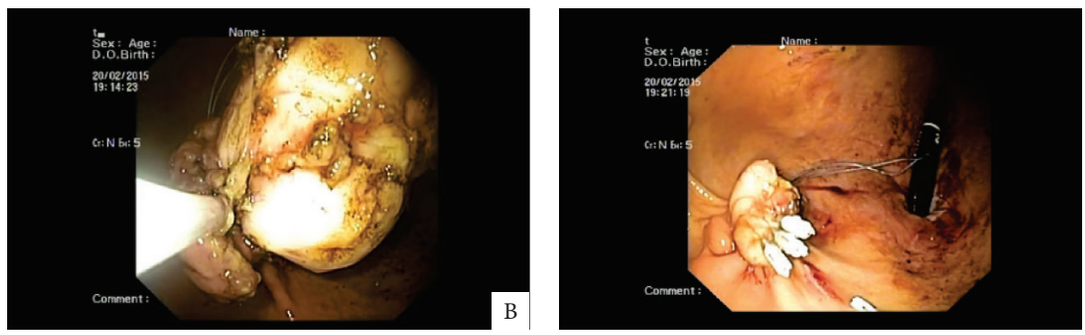
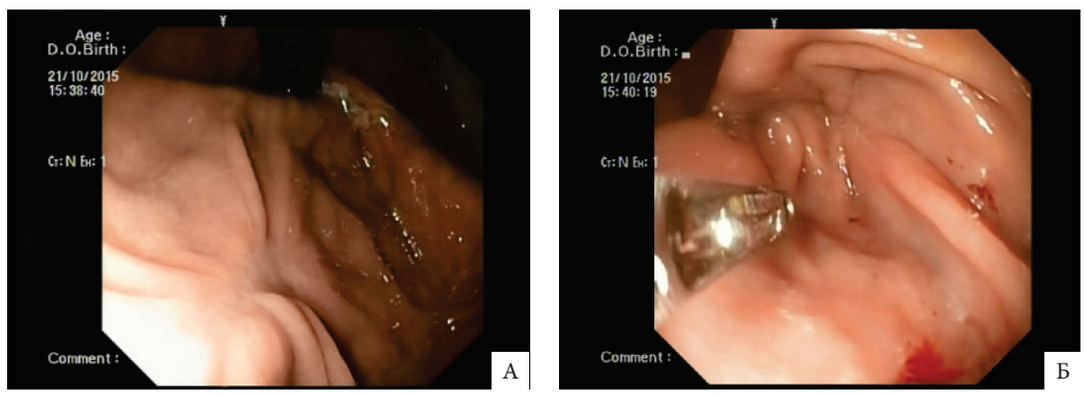
Рисунок № 5.
а) вид послеоперационного рубца, через 8 месяцев после вмешательства;
б) взятие биопсийного материала