DOI: 10.31146/1682-8658-ecg-181-9-89-93

Коррекция постпрандиального дистресс-синдрома у молодой больной курсовым применением негазированной минеральной воды «Увинская»

Шкляев А. Е., Семеновых Е. А., Максимов К. В.

Федеральное государственное бюджетное образовательное учреждение высшего образования «Ижевская государственная медицинская академия» Министерства здравоохранения Российской Федерации (426034, Ижевск, ул. Коммунаров, д. 281, Российская Федерация)

Management of postprandial distress syndrome in a young patient with the course application of still mineral water "Uvinskaya"

A. E. Shklyaev, E. A. Semenovykh, K. V. Maksimov

Federal State Budgetary Educational Institution of Higher Education "Izhevsk State Medical Academy" of the Ministry of Health of the Russian Federation (426034, st. Kommunarov, 281, Izhevsk, Russia)

Для цитирования: Шкляев А. Е., Семеновых Е. А., Максимов К. В. Коррекция постпрандиального дистресс-синдрома у молодой больной курсовым применением негазированной минеральной воды «Увинская». Экспериментальная и клиническая гастроэнтерология. 2020;181(9): 89–93. DOI: 10.31146/1682-8658-ecg-181-9-89-93

For citation: A. E. Shklyaev, E. A. Semenovykh, K. V. Maksimov Management of postprandial distress syndrome in a young patient with the course application of still mineral water "Uvinskaya". *Experimental and Clinical Gastroenterology.* 2020;181(9): Semenovykh E. A., Shklyaev A. E., Maximov K. V. 89–93. (In Russ.) DOI: 10.31146/1682-8658-ecg-181-9-89-93

Шкляев Алексей Евгеньевич, д.м.н., профессор, профессор кафедры факультетской терапии с курсами эндокринологии и гематологии

Семеновых Елизавета Александровна, студентка 7 курса лечебного факультета

Максимов Кирилл Вячеславович, аспирант кафедры факультетской терапии с курсами эндокринологии и гематологии

Aleksey E. Shklyaev, Doctor of Medicine, Professor, Professor of the Department of Faculty with the course of Endocrinology and Hematology; *ORCID: 0000–0003–4479–508X*

Elizaveta A. Semenovykh, 7th year student of the General Medicine Department; *ORCID: 0000–0001–5571–5853*

Kirill V. Maksimov, graduate of the Department of Faculty with the course of Endocrinology and Hematology

✉ *Corresponding author:*
Семеновых Елизавета Александровна
Elizaveta A. Semenovy
odin_kot@list.ru

Резюме

Цель исследования: изучить возможности МРТ-диагностики постпрандиального дистресс-синдрома с использованием питьевого теста и его коррекции минеральной водой.

Материалы и методы. Описано клиническое наблюдение. Пациентка А., 24 года, обратилась в клинику с симптомами функциональной диспепсии. После всестороннего обследования установлен диагноз «Постпрандиальный дистресс-синдром». Возможности МРТ-диагностики функциональной диспепсии оценивали с помощью питьевого теста. Исследование длилось 50 минут, сканирование проводилось через 5, 13, 20, 35 и 50 минут после приёма воды. В течение следующих 4 недель пациентка принимала внутрь негазированную минеральную воду «Увинская» комнатной температуры за 30 минут до приёма пищи по 100 мл в первые 6–7 дней с последующим увеличением объёма до 200 мл 3 раза в день.

Результаты. Проведенное в динамике МРТ-исследование с питьевым тестом показало увеличение объёма выпитой жидкости. При оценке морфофункционального состояния желудка выявлены различия на уровне фундального отдела: до лечения — стенка напряжена, после курсовой терапии — расслаблена, релаксационная аккомодация более выражена. Также обнаружено ускорение эвакуации принятой жидкости в двенадцатиперстную кишку после лечения. Положительная динамика состояния моторно-эвакуаторной функции желудка обусловлена химическим составом минеральной воды и режимом бальнеотерапии.

Выводы. МРТ желудка является информативным и безопасным методом диагностики постпрандиального дистресс-синдрома, позволяющим оценить структурно-функциональные особенности гастродуоденальной зоны. Питьевой тест может быть хорошим подспорьем в МРТ-диагностике функциональной диспепсии, повышая информативность исследования. Использование питьевых минеральных вод при постпрандиальном дистресс-синдроме патогенетически обосновано, но требует дальнейших исследований для разработки рациональных схем бальнеотерапии.

Ключевые слова: функциональная диспепсия, постпрандиальный дистресс-синдром, магнитно-резонансная томография, питьевой тест, бальнеотерапия, минеральная вода «Увинская»

Summary

Aim. The purpose of the article is to study the possibilities of MRI diagnosis of postprandial distress syndrome using the drinking test and its correction with mineral water.

Materials and methods. Clinical observation is described. Patient A., 24 years old, came to the clinic with symptoms of functional dyspepsia. After a comprehensive examination, the diagnosis of Postprandial Distress Syndrome was established. The capabilities of MRI diagnostics of functional dyspepsia were assessed by drinking test. The study lasted 50 minutes. Scans were performed 5, 13, 20, 35 and 50 minutes after water intake. For the next 4 weeks, the patient ingested the non-carbonated mineral water "Uvinskaya" room temperature 30 minutes before taking a meal of 100 ml in the first 6–7 days, followed by an increase in volume to 200 ml 3 times a day.

Results. An MRI study with a drinking test in dynamics showed an increase in the volume of water drunk. When assessing the morphofunctional state of the stomach, differences were revealed at the level of the fundus: before treatment — the wall is tense, after course therapy — relaxed, relaxation accommodation is more pronounced. An acceleration of evacuation of the received water into the duodenum after treatment was also found. The positive dynamics of the state of motor-evacuation function of the stomach is due to the chemical composition of mineral water and the regimen of balneotherapy.

Conclusions. Gastric MRI is an informative and safe diagnostic method for Postprandial Distress Syndrome, which allows to evaluate the structural and functional features of the gastroduodenal zone. Drinking test can help in the MRI diagnosis of functional dyspepsia, increasing the information content of the study. The use of drinking mineral waters in postprandial distress syndrome is pathogenetically justified, but requires further research to develop rational balneotherapy regimens.

Keywords: functional dyspepsia, Postprandial Distress Syndrome, Magnetic resonance imaging, drinking test, balneotherapy, mineral water "Uvinskaya"

Введение

Среди пациентов терапевтического профиля с хроническими симптомами заболеваний гастродуоденальной зоны обнаруживаются те, у кого при самом тщательном обследовании не удается обнаружить органической патологии. В таких случаях принято говорить о функциональной диспепсии (ФД). Это состояние, по данным многих эпидемиологических исследований, встречается у 10–30% населения в разных странах, что в сочетании с хроническим течением наносит значимый экономический ущерб, определяя актуальность данной проблемы [1, 2, 3].

Согласно Римским критериям IV пересмотра, ФД является следствием нарушения взаимодействия головного мозга с желудочно-кишечным трактом. Диагностическими критериями ФД являются отсутствие доказательств органической патологии, а также один или более из следующих симптомов в течение 3 месяцев за последние полгода: надоедливое чувство переполнения после еды; надоедливое чувство раннего насыщения; надоедливая эпигастральная боль; надоедливое эпигастральное жжение. В данном случае симптомы считаются «надоедливыми», если они достаточны для влияния на повседневную активность [4].

Патогенез ФД сложен и не до конца изучен. Однако такие факторы, как нарушение эвакуаторной функции желудка, расстройства аккомодации желудка, гиперчувствительность желудка и двенадцатиперстной кишки к растяжению, действию соляной кислоты и липидов, перенесенные инфекции, воспаление двенадцатиперстной кишки низкой степени активности, повышение проницаемости слизистой оболочки двенадцатиперстной кишки и увеличение содержания эозинофилов в ней считаются ключевыми [5].

ФД подразделяется на постпрандиальный дистресс-синдром (ПДС) и эпигастральный болевой синдром (ЭБС). ПДС диагностируется при возникновении у пациента 3 и более раза в неделю беспокоящего чувства тяжести в эпигастрии после еды при приёме обычного объёма пищи и/или чувства раннего насыщения. Также могут беспокоить тошнота, отрыжка, ощущение вздутия верхней части живота, эпигастральная боль, однако эти симптомы не являются диагностическими критериями. ЭБС проявляется умеренными или более интенсивными болями или жжением, возникающими не реже одного раза в неделю. Боль имеет чёткую эпигастральную локализацию, не изменяется после дефекации и отхождения газов не сопровождается признаками дисфункции желчного пузыря и сфинктера Одди. Следует помнить, что симптомы ПДС и ЭБС могут сочетаться друг с другом, а также с гастроэзофагеальной рефлюксной болезнью (ГЭРБ) и синдромом раздраженного кишечника (СРК) [1, 6].

Диагностика ФД в настоящий момент ограничивается выяснением жалоб и истории развития заболевания; исключением «симптомов тревоги», таких как анемия, повышение СОЭ, положительная реакция на срытую кровь в кале и другие; исключением ятрогенных факторов, например, прием нестероидных противовоспалительных препаратов [7]. Методы, в настоящее время использующиеся для исключения органической патологии верхних отделов желудочно-кишечного тракта, имеют ряд недостатков. Например, эндоскопическое исследование с биопсией является дорогостоящим и инвазивным, имеет достаточно

большой спектр противопоказаний и субъективно плохую переносимость, рентгеноскопия желудка с барием предполагает высокую лучевую нагрузку и низкую разрешающую способность. Вместе с тем, нет данных об использовании в диагностике функциональной диспепсии магнитно-резонансной томографии (МРТ), хотя она является безопасным и относительно недорогим в силу все более широкой распространенности методом. Следует отметить возможность комбинирования МРТ с отличающимся простотой и доступностью питьевым тестом, который позволяет оценить висцеральную гиперчувствительность и нарушения моторно-эвакуаторной функции желудка, характерные для пациентов с ФД.

Лечение ФД включает в себя как немедикаментозные (модификация стиля жизни, диетические рекомендации, коррекция психического статуса), так и медикаментозные методы (антисекреторные препараты при ЭБС, прокинетики – при ПДС) [7]. Перспективным направлением является бальнеотерапия питьевыми минеральными водами. Исследованиями ряда авторов подтверждена клиническая эффективность использования минеральных вод в терапии хронических заболеваний гастродуоденальной зоны [8, 9].

Материалы и методы

Представляем клиническое наблюдение, демонстрирующее возможности использования МРТ в диагностике постпрандиального дистресс-синдрома с использованием питьевого теста и его коррекции слабощелочной среднеминерализованной сульфатно-натриево-кальциевой минеральной водой «Увинская» (Удмуртская Республика) (рис. 1).

$$m\ 7{,}3\ \frac{SO_4 92}{Na + K/78\ Ca\ 14}\ pH\ 7{,}8$$

Рисунок 1.
Химическая формула минеральной воды «Увинская».

Пациентка А., 24 года, обратилась в клинику с жалобами на чувство тяжести в эпигастральной области и тошноту после еды, раннее насыщение, невозможность съесть обычное количество пищи. Данная симптоматика беспокоит 4–5 раз в неделю, умеренно выражена, влияет на повседневную активность. Больной себя считает в течение года, усиление симптомов связывает с эмоциональным стрессом. Снижение массы тела за последний год не отмечает. Заболеваниями желудочно-кишечного тракта (ЖКТ) ранее не страдала, не обследовалась. Регулярный прием лекарственных препаратов, в том числе нестероидных противовоспалительных средств, отрицает.

Объективно состояние удовлетворительное. Рост 163 см, масса тела 50 кг, индекс массы тела 18,8 кг/м^2. Кожные покровы физиологической окраски, чистые. Отёков нет. Частота дыхательных движений 16 в минуту. Аускультативно дыхание везикулярное, хрипов нет. Тоны сердца ясные, ритмичные. Частота сердечных сокращений 66 в минуту. Артериальное давление 110/70 мм рт.ст. Живот при пальпации мягкий, умеренно болезненный в собственно эпигастральной области. Справа от срединной линии на 3 см выше пупка пальпируется плотный, умеренно болезненный привратник. Печень по краю рёберной дуги. Симптом поколачивания отрицательный с обеих сторон.

В ходе проведения лабораторных исследований не было выявлено патологических отклонений, таких как анемия, признаки воспаления, скрытая кровь в кале. Также диагностировано отсутствие хеликобактерной инфекции. Выполненная фиброгастродуоденоскопия позволила исключить органическую патологию верхних отделов ЖКТ: не выявлено признаков хронических воспалительных заболеваний, язвенной болезни. С помощью ультразвукового исследования органов брюшной полости исключены структурные изменения печени, желчного пузыря и поджелудочной железы. На основании полученных данных был выставлен диагноз «Постпрандиальный дистресс-синдром».

Возможности МРТ-диагностики ФД оценивали с помощью питьевого теста, который осуществлялся натощак – пациентка пила негазированную воду комнатной температуры до достижения полного насыщения. Исследование длилось 50 минут, сканирование проводилось через 5, 13, 20, 35 и 50 минут после приёма воды. МРТ желудка в абдоминальном томографическом режиме на томографе Philips Intera Initial 1,5 Тесла в положении обследуемой лёжа на спине, преимущественно в корональной плоскости в режиме T2 spair.

В течение следующих 4 недель пациентка принимала внутрь негазированную минеральную воду «Увинская» комнатной температуры за 30 минут до приёма пищи по 100 мл в первые 6–7 дней с последующим увеличением объёма до 200 мл 3 раза в день. На 12–13 день лечения тяжесть в эпигастральной области и чувство раннего насыщения начали уменьшаться, к 19 дню симптоматика ПДС была полностью купирована.

Результаты

Проведенное в динамике МРТ-исследование с питьевым тестом показало следующие результаты. При первом исследовании (до лечения) объём выпитой жидкости составил 700 мл, при втором (после лечения) – 900 мл. В обоих случаях по данным МРТ контуры стенок желудка чёткие, ровные, изображение их в T2 spair трёхслойное, толщина стенки равномерная, МР-сигнал гомогенный, однородный. При оценке морфофункционального состояния желудка четко визуализируются раз-

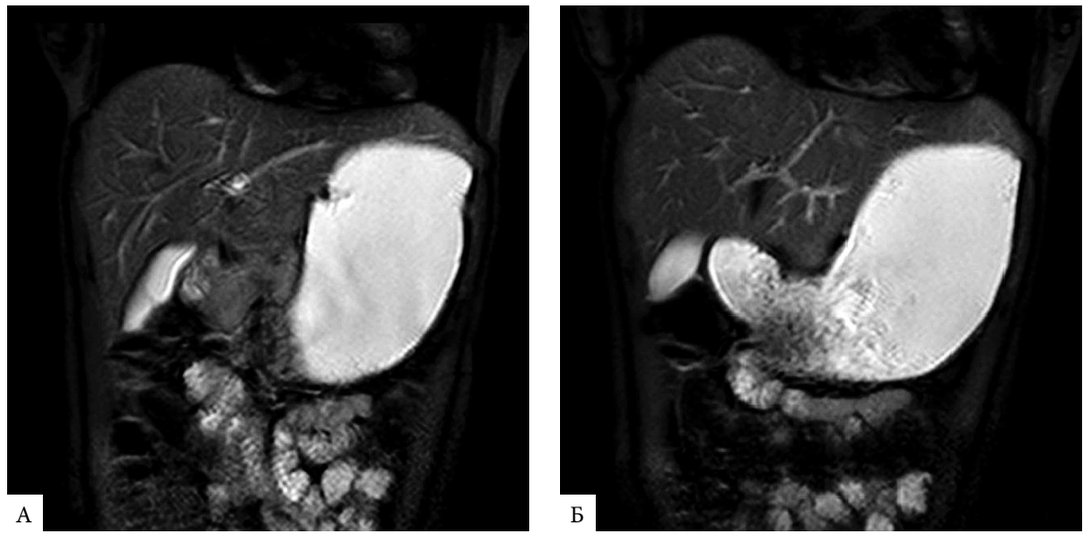

Рисунок 2.
МРТ желудка сразу после питьевого теста:
а – до лечения,
б – после лечения.

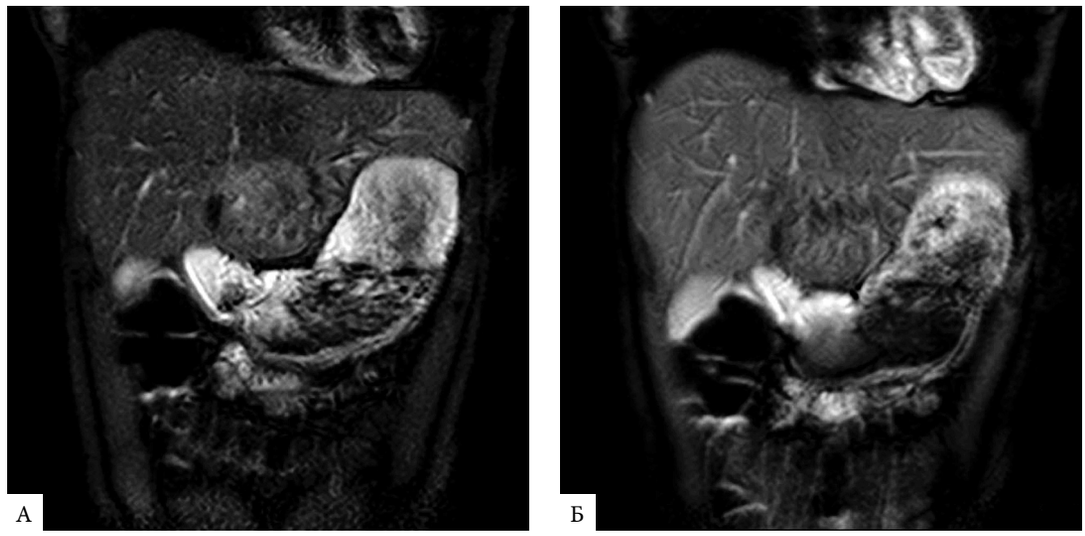

Рисунок 3.
МРТ желудка через 35 минут после питьевого теста:
а – до лечения,
б – после лечения.

личия на уровне фундального отдела: до лечения – стенка напряжена, что, очевидно, обусловливает субъективное чувство тяжести и распирания в эпигастральной области вследствие задержки содержимого в фундальном отделе и теле органа, после курсовой терапии – стенка его расслаблена, релаксационная аккомодация более выражена (*рис. 2*).

Также обнаружена разница в скорости эвакуации принятой жидкости в двенадцатиперстную кишку: при исследовании на 35 минуте до лечения в просвете желудка остается некоторое количество жидкости, в то время как после лечения на 35 минуте желудок практически пуст, четко контурируются складки слизистой оболочки (*рис. 3*). Увеличение скорости эвакуации из желудка, очевидно, связано с улучшением антродуоденальной координации.

Положительная динамика состояния моторно-эвакуаторной функции желудка, включая релаксационную аккомодацию и антродуоденальную координацию, в процессе питьевой бальнеотерапии обусловлены химическим составом минеральной воды и режимом бальнеотерапии. Ионы натрия и хлора стимулируют ферментативную секрецию ЖКТ. Кальций обладает антиспастическим действием и уменьшает возбудимость нервной системы. Ионы магния купируют спазм, уменьшая выраженность болевого и диспепсического синдромов, гидрокарбонаты разжижают и удаляют слизистые наложения в ЖКТ. Сульфаты угнетают секрецию желудка и усиливают перистальтическую активность кишечника. Прием минеральной воды комнатной температуры за 30–45 минут до приёма пищи оптимизирует моторную и секреторную функции ЖКТ [3].

Выводы

1. МРТ желудка является информативным и безопасным методом диагностики ПДС, позволяющим оценить структурно-функциональные особенности гастродуоденальной зоны.
2. Питьевой тест, изначально разработанный как неинвазивный метод оценки чувствительности верхних отделов ЖКТ, может быть хорошим подспорьем в МРТ-диагностике

функциональной диспепсии, повышая информативность исследования.

3. Использование питьевых минеральных вод при постпрандиальном дистресс-синдроме патогенетически обосновано и в данной клинической ситуации показало высокую эффективность. С целью разработки схем бальнеотерапии для лечения пациентов с функциональной диспепсией требуются дальнейшие исследования с включением в них большего количества наблюдений.

Литература | References

1. *Дорофеев А.Э., Руденко Н.Н., Куглер Т.Е.* Функциональная диспепсия. Разные механизмы, комплексное лечение // Гастроентерологія. – 2017. – № 3. – С. 209–212.

   Dorofeev A.E., Rudenko N.N., Kugler T.E. Functional dyspepsia. Different mechanisms, complex treatment. Gastroenterology. 2017, no,3, pp. 209–212.

2. *Маев И.В., Кучерявый Ю.А., Цуканов В.В. и др.* Результаты проспективной наблюдательной программы «Одиссей»: эффективность мебеверина у пациентов с постхолецистэктомическими спазмами // Терапевтический архив. – 2018. – № 8. – С. 40–47.

   Maev I.V., Kucheravy Y.A., Tsukanov V.V., et al. Effectiveness of mebeverine in patients with post-cholecystectomy gastrointestinal spasm: results of prospective observational program "odyssey". Therapeutic archive. 2018;90(8):40–47.

3. *Успенский Ю.П., Барышникова Н.В.* Функциональная диспепсия и хронический гастрит // Педиатр. – 2018. – № 6. – С. 77–83.

   Uspensky Yu.P., Baryshnikova N.V. Functional dyspepsia and chronic gastritis. Pediatrician. – 2018. No. 6, pp. 77–83.

4. *Ткач С.М.* Функциональная диспепсия в свете Римских критериев IV // Гастроентерологія. – 2016. – № 4. – С. 65–71.

   Tkach S.M. Functional dyspepsia in the light of the Roman criteria IV. Gastroenterology. 2016, no. 4, pp. 65–71.

5. *Баранов С.А., Нечаев В.М.* Функциональная диспепсия в практике врача-терапевта // Медицинский совет. – 2018. – № 3. – С. 15–17.

   Baranov S.A., Nechaev V.M. Functional dyspepsia in practice of the doctor-therapist. Meditsinskiy sovet = Medical Council. 2018;(3):15–17. (In Russ.) DOI: https://doi.org/10.21518/2079–701X-2018–3–15–17

6. *Мязин Р.Г.* Функциональная диспепсия: современные аспекты диагностики и лечения с позиций Римских критериев IV // Медицинский совет. – 2019. – № 6. – С. 82–85.

   Myazin R.G. Functional dyspepsia: modern aspects of diagnosis and treatment from the positions of the Rome criteria IV. Meditsinskiy sovet = Medical Council. 2019;(6):82–85. (In Russ.) DOI: https://doi.org/10.21518/2079–701X-2019–6–82–85

7. *Лазебник Л.Б., Алексеенко С.А., Лялюкова Е.А. и др.* Рекомендации по ведению первичных пациентов с симптомами диспепсии // Терапия. – 2019. – № 3. – С. 12–18.

   Lazebnik L.B., Alekseenko S.A., Lyalyukova E.A. et al. Recommendations on management of primary care patients with symptoms of dyspepsia. Therapy. 2019, no.3, pp. 12–18.

8. *Горбунов А.Ю., Тронина Д.В.* Изменение гормонального статуса при желчнокаменной болезни в процессе лечения минеральной водой «Увинская» // Экспериментальная и клиническая гастроэнтерология. – 2017. – № 8. – С. 75–78.

   Gorbunov A.Yu., Tronina D.V. Change in the hormonal status in cholelithiasis in the process of treatment with mineral water "Uvinskaya". Experimental and Clinical Gastroenterology Journal. 2017;144(08):75–78.

9. *Якубович Н.А., Сысой Т.С.* Опыт применения минеральной воды «Ружанская» при заболеваниях желудочно-кишечного тракта и метаболических нарушениях // Международные обзоры: клиническая практика и здоровье. – 2017. – № 4. – С. 104–113.

   Yakubovich N.A., Sysoy T.S. The experience of using Ruzhanskaya mineral water for diseases of the gastrointestinal tract and metabolic disorders. International reviews: clinical practice and health. 2017, No. 4, pp. 104–113.