BY-NC-SA

УДК 616.36–072.1–089.16
https://doi.org/10.31146/1682-8658-ecg-231-11-103-108

Опыт применения малоинвазивных транспапиллярных хирургических вмешательств в ургентной абдоминальной хирургии*

Курбанисмаилова М.Г., Гаджиламаммаева З.А., Хасбулатова М.М., Алиева А.А., Рамазанова М.М., Абуалруб Н.А., Омарова Х.М.
Федеральное государственное бюджетное образовательное учреждение высшего образования «Дагестанский государственный медицинский университет» Министерства здравоохранения Российской Федерации, (Площадь Ленина 1, г. Махачкала, 367000, Россия)

Для цитирования: Курбанисмаилова М.Г., Гаджиламаммаева З.А., Хасбулатова М.М., Алиева А.А., Рамазанова М.М., Абуалруб Н.А., Омарова Х.М. Опыт применения малоинвазивных транспапиллярных хирургических вмешательств в ургентной абдоминальной хирургии. Экспериментальная и клиническая гастроэнтерология. 2024;(11): 103–108 doi: 10.31146/1682-8658-ecg-231-11-103-108

✉ *Для переписки:*
Омарова Халимат Магомедовна
halimat2440@yandex.ru

Курбанисмаилова Мерен Гаджиевна, доцент кафедры факультетской хирургии с лабораторией инновационных клеточных технологий, к.м.н.
Гаджиламаммаева Зумруд Ахмедхановна, студентка 6-го курса лечебного факультета
Хасбулатова Марьям Магомедовна, студентка 6-го курса лечебного факультета
Алиева Асият Ахмедовна, студентка 6-го курса лечебного факультета
Рамазанова Мадина Мусиевна, студентка 6-го курса лечебного факультета
Абуалруб Немр Амин, врач – хирург
Омарова Халимат Магомедовна, д.м.н., профессор кафедры акушерства и гинекологии

Резюме

Цель. Определить особенности практического использования малоинвазивных транспапиллярных вмешательств в ургентной абдоминальной хирургии.

Материалы и методы. Изучены результаты эндоскопического лечения пациентов с холедохолитиазом и желтушными опухолями периампулярной зоны 2305 пациентов с камнями в общих желчных протоках и периампулярными опухолями за 6-летний период. Проведено 1690 транспапиллярных вмешательств у пациентов с холедохолитиазом и 615 эндоскопических операций у пациентов с периампулярными злокачественными новообразованиями.

Результаты. Осложнения эндоскопических операций у больных холедохолитиазом встречались у 7,5% пациентов, у пациентов с периампулярными злокачественными новообразованиями – у 11,7% случаев. В срочном порядке выполнялись эндоскопические транспапиллярные вмешательства для лечения гнойного холангита и механической желтухи.

Заключение. Эндоскопические транспапиллярные вмешательства при доброкачественной и злокачественной обструкции желчевыводящих путей должны выполняться в клиниках, оснащенных современным рентгенэндоскопическим оборудованием и квалифицированными специалистами.

Ключевые слова: абдоминальная хирургия, гнойный холангит, осложнения, лапароскопическая хирургия, холедохолитиаз, эндоскопическое лечение

Конфликт интересов. Авторы заявляют об отсутствии конфликта интересов.

* Иллюстрации к статье – на цветной вклейке в журнал (стр. III–IV).

EDN: RZXTBB

BY-NC-SA

https://doi.org/10.31146/1682-8658-ecg-231-11-103-108

Experience of using minimally invasive transpapillary surgical interventions in urgent abdominal surgery*

M.G. Kurbanismailova, Z.A. Gadzhilamammaeva, M.M. Khasbulatova, A.A. Alieva, M.M. Ramazanova, N.A. Abualrob, H.M. Omarova
Dagestan State Medical University, (1, Lenin Square, Makhachkala 367000, Russia)

For citation: Kurbanismailova M.G., Gadzhilamammaeva Z.A., Khasbulatova M.M., Alieva A.A., Ramazanova M.M., Abualrob N.A., Omarova H.M. Experience of using minimally invasive transpapillary surgical interventions in urgent abdominal surgery. *Experimental and Clinical Gastroenterology.* 2024;(11): 103–108. (In Russ.) doi: 10.31146/1682-8658-ecg-231-11-103-108

✉ *Corresponding author:*
Halimat M. Omarova
halimat2440@yandex.ru

Meren G. Kurbanismailova, Candidate of Medical Sciences, Associate Professor of the Department of Faculty Surgery with the Laboratory of Innovative Cell Technologies; *ORCiD: 0000–0002–6034–4388*
Zumrud A. Gadzhilamammaeva, 6th year student of the Faculty of Medicine; *ORCiD: 0009 0000 7814 0925*
Maryam M. Khasbulatova, 6th year student of the Faculty of Medicine; *ORCiD: 0009 0008 8607 3679*
Asiyat A. Alieva, 6th year student of the Faculty of Medicine; *ORCiD: 0009 0000 0163 0109*
Madina M. Ramazanova, 6th year student of the Faculty of Medicine; *ORCiD: 0009 0000 7895 4451*
Nemir A. Abualrob, Surgeon. Postgraduate student at the Department of Faculty Surgery; *ORCiD: 0000–0003–1186–5395*
Halimat M. Omarova, MDS, Associate Professor, Professor of the Department of Obstetrics and Gynecology; *ORCiD: 0000–0001–8145–5506*

Summary

Objectives. To determine the features of the practical use of minimally invasive transpapillary interventions in urgent abdominal surgery.

Materials and methods. The results of endoscopic treatment of patients with choledocholithiasis and icteric tumors of the periampullary zone were studied of 2305 patients with stones in the common bile ducts and periampullary tumors over a 6-year period were studied. 1690 transpapillary interventions were performed in patients with choledocholithiasis and 615 endoscopic operations in patients with periampullary malignant neoplasms.

Results. Complications of endoscopic operations in patients with choledocholithiasis occurred in 7.5% of patients, in patients with periampullary malignant neoplasms – in 11.7% of cases. Endoscopic transpapillary interventions were urgently performed to treat purulent cholangitis and obstructive jaundice.

Conclusion. Endoscopic transpapillary interventions for benign and malignant obstruction of the biliary tract should be performed in clinics equipped with modern X-ray endoscopic equipment and qualified specialists.

Keywords: abdominal surgery, purulent cholangitis, complications, laparoscopic surgery, choledocholithiasis, endoscopic treatment

Conflict of interests. The authors declare no conflict of interest.

* Illustrations to the article are on the colored inset of the Journal (p. III–IV).

Введение

Доброкачественная обструкция желчевыводящих путей часто связана с осложненной желчнокаменной болезнью (ОЖКБ), исходя из информации, представленной как от отечественных, так и от зарубежных исследователей. Согласно данным, заболеваемость этой патологией среди населения развитых стран колеблется в диапазоне от 10% до 15% [1, 2]. В 12–25% случаев ОЖКБ осложняется холедохолитиазом, что приводит к возникновению механической желтухе, острому билиарному панкреатиту, гнойному холангиту, абсцессу печени и сепсису.

Опухоли панкреатобилиарной зоны составляют 20% всех злокачественных новообразований желудочно-кишечного тракта, с тенденцией к постоянному росту заболеваемости [3]. Единственным способом радикального лечения панкреатобилиарного рака является хирургическое вмешательство, но операбельность таких больных, по данным отечественной и мировой литературы, не превышает 20–30% [4, 5, 6].

Основной задачей лечения механической желтухи в ургентной абдоминальной хирургии является декомпрессия желчевыводящих путей. В таких

случаях выполнение традиционных открытых операций сопровождается значительным числом послеоперационных осложнений и высокой летальностью, которая значительно возрастает у пациентов пожилого и старческого возраста с тяжелой коморбидностью и достигает 6–18% [5–8]. На сегодняшний день очевидна необходимость приоритетного использования малоинвазивных технологий для устранения билиарной гипертензии в предоперационном периоде, но выбор метода, его продолжительность и сроки хирургического вмешательства остаются дискуссионными.

Цель исследования – определить особенности практического использования малоинвазивных транспапиллярных вмешательств в ургентной абдоминальной хирургии.

Материалы и методы

Приведены результаты эндоскопического лечения 2305 пациентов с холедохолитиазом и желчегонными опухолями периампулярной области. Среди обследованных пациентов было 1195 (52%) женщин и 1110 (48%) мужчин. Средний возраст пациентов составил (55,7±10,58) лет.

В общеклинических исследованиях всем пациентам проводили УЗИ, компьютерную томографию, магнитно-резонансную холангиографию, транспапиллярную холедохофиброскопию и эндоультразвуковое исследование.

Эндоскопические транспапиллярные введения выполнялись в рентгеновской операционной с помощью дуоденоскопов JF-1T 20, JF-1T 40, TJF-1T 10, TJF-160 VR Olympus, под контролем рентгеновского аппарата APELEM EVO-R (Франция).

Результаты исследования и их обсуждение

Наиболее частыми клиническими проявлениями холедохолита были: боль, механическая желтуха и озноб на фоне обструкции желчных протоков, холангит и острый билиарный панкреатит. Распределение пациентов с холедохолитиазом на клинические группы представлено *в табл. 1.*

Таблица 1. Разделение больных холедохолитиазом на клинические группы

Table 1. Division of patients with choledocholithiasis into clinical groups

Клинические группы	(n=1690)	(%)
Неосложненный холедохолитиаз	610	36,1
Микрожелчнокаменная болезнь	127	7,5
Клиновидные вычисления VSDK	175	10,4
Несъемные камни желчных протоков	207	12,2
Множественный холедохолитиаз	495	29,3
Синдром Мирицци	76	4,5

В группу неосложненного холедохолитиаза мы включили 610 пациентов, у которых конкременты не превышали диаметр дистальной части печени, что при выполнении эндоскопической папиллосфинктеротомии (ЭПСТ) облегчало их удаление с помощью корзины Dormia или балонного литоэкстрактора (*рис. 1*).

Активная тактика лечения множественного холедохолитиаза применялась у 217 больных, при наличии не более 3 конкрементов желчных протоков, путем их одновременного удаления в просвет ДПК. При наличии множественных конкрементов (4–20), с целью повышения эффективности лечения и снижения количества осложнений нами применялась методика эндоскопическое перкутанное трансгепатическое желчное стентирование (EPST) (*рис. 2*).

Среди пациентов, страдающих от холедохолитиаза, были обнаружены клиновидные камни, заблокировавшие внутрипеченочные желчные протоки (ВПЖП) у 175(10,3%) человек. Камни такого рода могут вызвать серьезные патологические изменения в области панкреатобилиарной зоны, включая механическую желтуху, интенсивную боль, гнойный холангит и острый билиарный панкреатит. Всем пациентам, страдающим от ампулярного холедохолитиаза, было предоставлено эндоскопическое лечение, приоритетно включавшее в себя атипичную папилотомию (*рис. 3*). Этот метод был выбран с целью обеспечить эффективное лечение и предотвратить осложнения, связанные с обструкцией желчных протоков клиновидными камнями.

В желчных протоках 207(12,2%) пациентов выявили наличие фиксированных камней. Эти камни характеризуются тем, что они прочно закреплены в интрапанкреатическом отделе желчных протоков, что делает невозможным их захват и удаление с помощью инструментов стандартной эндоскопической процедуры.

Для преодоления сложностей в лечении этой категории пациентов применяются следующие методы: а) смещение камня в проксимальные желчные протоки с использованием биопсийных щипцов или металлической трубки литотриптера. Это позволяет переместить камень в участок протока, где его можно легче захватить и удалить; б) дробление конкремента механическим литотриптером, который вводится в проксимальные части желчных протоков по гидрофильному проводнику, минуя сам конкремент. Этот метод позволяет раздробить камень на более мелкие части, что облегчает его последующее удаление и снижает риск осложнений.

Смещение и дробление фиксированных камней представляют собой эффективные стратегии для

решения проблемы и обеспечения успешного эндоскопического лечения.

Эндоскопическая транспапиллярная пункция желчного протока при синдроме Мириззи выполнена 76 (4,4%) пациентам. Механическая литотрипсия была эффективна только у 29 (1,7%) пациентов с этой нозологией. Полный захват камня литотриптором в этих случаях неэффективен, поэтому мы выполнили маргинальную литотрипсию путем поэтапного латерального захвата камня и дробления его на части. У остальных пациентов при синдроме Мириззи применяли различные варианты назобилиарного дренирования и эндобилиарного временного стентирования (*рис. 4*).

Осложнения эндоскопических транспапиллярных вмешательств отмечены у 126 (7,5%) пациентов: кровотечение из краев раны папиллотомы – у 66 (3,9%), острый панкреатит – у 54(3,1%), расклинивание дормии с конкрементом в дистальном желчном протоке – у 4 (0,2%) и ретродуоденальное перфорация у 2 (0,1%) пациентов. Остановка кровотечения у 62 (3,6%) пациентов проводилась эндоскопически: путем аргоноплазменной коагуляции – в 36 (2,1%) случаях, путем прокалывания зоны кровотечения этиловым спирт – в 21 (1,2%) случае и эндоклиппирования кровоточащего сосуда – в 5 (0,3%) случаях. Рентгенэндоваскулярная окклюзия была применена у 3 (0,15%) пациентов, а хирургическое вмешательство при неэффективности эндоскопического гемостаза – у 1 (0,05%) пациента. Острый панкреатит после транспапиллярных вмешательств во всех случаях купируется консервативно или с применением малоинвазивных технологий. При расклинивании корзины Dormia с конкретом, холедохолитотомия в 2 (0,1%) случаях выполнена лапароскопическим и в 1(0,05%) случае – традиционным лапаротомическим доступом. Для исключения осложнений ретродуоденальной перфорации 1 (0,05%) пациенту был установлен эндобилиарный стент, выполнен зонд со связкой Трейца. Проводилось энтеральное питание, дренирование забрюшинной флегмоны под контролем УЗИ и назначалась массивная антибиотикотерапия. Еще в 1 (0,05%) случае перфорации двенадцатиперстной кишки выполнено оперативное вмешательство, которое заключалось в дренировании и санации забрюшинной флегмоны из лапароскопического доступа.

Эндоскопические билиодепрессивные вмешательства выполнены 615 (36,3%) пациентам с иктерогенными опухолями периампулярной зоны. При злокачественной обструкции желчных протоков преобладали безболезненная прогрессирующая механическая желтуха, зуд кожи, анорексия, симптомы опухолевой интоксикации. При опухолевом распаде и инфекции Желчь сопровождалась симптомами обструктивного гнойного холангита и желудочно-кишечного кровотечения.

Ультразвуковое исследование (УЗИ), компьютерная томография (КТ), эндоультрасонография и магнитно-резонансная панкреатохолангиография использовались для оценки локализации и размеров опухоли, степени ее распространения на протоковые системы и инвазия опухолевого процесса в соседние органы и структуры.

В качестве диагностического и лечебного метода 115(6,8%) пациентам выполнена супрапапиллярная холедоходуоденостомия при опухолях во внутрипеченочных желчных протоках (*рис. 5*).

У 78 (4,6%) пациентов с переходом опухолевого процесса в дистальный отдел левого желчного протока сфинктера папиллы был безуспешным и был дополнен эндобилиарным стентированием. У 132 (7,8%) пациентов в качестве первого этапа выполнена билиодекомпрессивная эндоскопическое транспапиллярное вмешательство при опухолях во внутрипеченочных желчных протоках подготовка пациента к радикальному хирургическому вмешательству. В 61 (3,6%) случае неоперабельного рака внутрипеченочных желчных проток в качестве завершающего этапа хирургического лечения данной категории пациентов был выполнен нитинол эндопротезис желчевыводящих путей.

У 422 (24,9%) пациентов с новообразованиями в области поджелудочной железы и дистального общего желчного протока была выполнена процедура эндобилиарного стентирования. Из них 285 (16,8%) пациентам были установлены стенты как часть первичной стадии хирургического лечения, в то время как у оставшихся 137 (8,1%) пациентов стенты использовались в качестве завершающего паллиативного метода для восстановления нормального желчного оттока. Эндобилиарное стентирование включает в себя внедрение тефлоновых и нитиноловых эндопротезов в желчные протоки, что помогает восстановить нормальный поток желчи и облегчить состояние пациентов, страдающих от новообразований в указанных областях. С целью снижения риска инфекционных осложнений всем врачам были назначены гепатотропные препараты перед операцией. антибиотики, которые продолжали назначать в течение 3–5 дней в послеоперационном периоде. В последние годы с целью обеспечения адекватного дренирования желчных протоков при опухолях поджелудочной железы и дистальных отделов. Только прямые пластиковые стенты диаметром 10 F и длиной не менее 9 см, стенты с двумя косичками того же диаметра и нитиноловые эндопротезы.

Стентирование желчных протоков с помощью нитиноловых эндопротезов выполнено 198 (11,7%) пациентам с периампулярным раком. Преимуществами нитиноловых стентов является их больший диаметр (8–10 мм) по сравнению с пластиковыми стентами, что значительно увеличивает продолжительность их функционирования, значительно улучшает качество жизни пациентов с распространенные формы опухолевого процесса, снижение количества необходимых эндоскопических повторных вмешательств в рентгеноперационной операционной. С учетом того, что средняя продолжительность жизни пациентов с неизлечимой злокачественной обструкцией желчевыводящих путей составляет менее одного года, установка нитиноловых эндопротезов в большинстве случаев обеспечивает их пожизненное функционирование.

Нитиноловые стенты с полиуретановым покрытием применялись у 128 (7,5%) пациентов с опухолями поджелудочной железы и дистального отдела ФЛП, без покрытия – у 70 (4,1%) пациентов (*рис. 6*).

Осложнения после ЭТПВ в периампулярных опухолях наблюдались у 72 (11,7%) пациентов. Кровотечения после эндоскопических операций имели место у 26 (1,5%) больных, острый панкреатит – у 14 (0,8%) больных, ретродуоденальная перфорация – у 2 (0,1%) пациентов. Остановка кровотечения у всех пациентов проводилась эндоскопически: аргоноплазменной коагуляцией – в 15 (0,9%) случаях, прокалыванием зоны кровотечения этиловым спиртом – в 21 (1,2%) и эндоклипированием кровоточащего сосуда – в 3 (0,21%) случаях. Следует отметить, что кровотечения после ЭТПВ наблюдались, как правило, при высоких значениях общего билирубина крови (более 500 мкмоль/л) и выраженных явлениях коагулопатии.

Острый панкреатит после пластического эндобилиарного стентирования наблюдался у 37 (2,1%) пациентов, после нитинолового стентирования – у 4 (0,23%) пациентов, преимущественно в группе пациентов с опухолями дистального отдела. Во всех случаях острый панкреатит лечится консервативно.

Для исключения осложнений ретродуоденальной перфорации, имевшей место у 2 (0,1%) пациентов, установлен зонд со связкой Трейца для энтерального питания, выполнено дренирование забрюшинной флегмоны под УЗИ контролировать и назначать массивную антибиотикотерапию. В 1 (0,05%) случае при протоковой супрапапиллярной перфорации плоский эндобилиарный стент был заменен нитиноловым стентом с покрытием, что приводило к постепенному регрессу симптомы перфорации и выздоровления больного.

Проксимальные и дистальные миграции тефлоновых эндобилиарных стентов наблюдались у 21 (1,2%) пациента. При полной дистальной миграции, имевшей место в 9 (0,5%) случаях, стент мигрировал в просвет двенадцатиперстной кишки с последующей его транслокацией через пищеварительный тракт. Частичная дистальная миграция наблюдалась у 7 (0,4%) пациентов стенты в просвет нисходящей части двух двенадцатиперстных кишки (*рис. 7*).

Еще у 5 пациентов пластмассовый эндопротез мигрировал проксимально. Миграция пластмассовых стентов потребовала повторной эндоскопической коррекции расположения эндопротеза в 11 (0,65%) случаях и стентирования в 8 (0,4%) случаях. Ранняя обтурация плацетических стентов наблюдалась у 9 (0,5%) пациентов (*рис. 8*). В случае ранней обтурации стентов инструментальная ревизия и реканализация выполнены в 6 случаях, а в случае неэффективности – замена стентов – у 3 (0,21%) пациентов.

Заключение

1. Эндоскопические транспапиллярные вмешательства при доброкачественной и злокачественной обструкции желчевыводящих путей должны выполняться в клиниках, оснащенных современным рентгенэндоскопическим оборудованием и квалифицированными специалистами.
2. Этапные эндоскопические методы лечения осложненных форм холедохолитиаза позволяют добиться успеха в лечении данной патологии у 95% больных.
3. Эдоскопическая билиарная декомпрессия пластмассовыми и нитиноловыми эндопротезами является эффективным и безопасным завершающим методом хирургического лечения пациентов с неизлечимыми формами периампулярного рака.
4. У пациентов с длительной и высокой механической желтухой и тяжелой печеночной недостаточностью целесообразно выполнять предоперационную декомпрессию желчных протоков с приоритетным использованием транспапиллярной эндоскопии в той мере, в какой это разрешено положениями.

Литература | References

1. Romashchenko P.N., Fekliunin A.A., Maistrenko N.A., Filin A.A., Omran V.S., Zherebtsov E.S. Trans-papillary endoscopic surgery: predictors of complications and prevention of their development. *Endoscopic Surgery.* 2021;27(1):40–48. (In Russ.)

   Ромащенко П.Н., Феклюнин А.А., Майстренко Н.А., Филин А.А., Омран В.С., Жеребцов Е.С. Транспапиллярные эндоскопические операции: предикторы осложнений и профилактика их развития. *Эндоскопическая хирургия.* 2021;27(1):40–48.

2. Melloul E., Lassen K., Roulin D. et al. Guidelines for Perioperative Care for Pancreatoduodenectomy: Enhanced Recovery After Surgery (ERAS) Recommendations 2019. *World J Surg.* 2020;44(7):2056–2084. doi: 10.1007/s00268–020–05462-w.

3. Solodkiy V.A., Kriger A.G., Gorin D.S. et al. Pancreaticoduodenectomy – results and prospects (two-center study). *Khirurgiya. Zurnal im. N.I. Pirogova.* 2023;(5):13–21. (In Russ.) doi: 10.17116/hirurgia202305113.

   Солодкий В.А., Кригер А.Г., Горин Д.С. и др. Панкреатодуоденальная резекция – результаты и перспективы (двухцентровое исследование). *Хирургия. Журнал им. Н.И. Пирогова.* 2023;(5):13–21. doi: 10.17116/hirurgia202305113.

4. Kriger A.G., Pronin N.A., Dvukhzhilov M.V., Gorin D.S., Pavlov A.V., Karmazonovsky G.G. Surgical glance at pancreatic arterial anatomy. *Annaly khirurgicheskoy gepatologii = Annals of HPB Surgery.* 2021;26(3):112–122. (In Russ.) doi: 10.16931/1995–5464.2021–3–112–122.

   Кригер А.Г., Пронин Н.А., Двухжилов М.В., Горин Д.С., Павлов А.В., Кармазановский Г.Г. Хирургический взгляд на артериальную анатомию поджелудочной железы. *Анналы хирургической гепатологии.* 2021;26(3):112–122. doi: 10.16931/1995–5464.2021–3–112–122.

5. Kovalenko Z.A., Efanov M.G. Scoring systems to predict pancreatic fistula after Whipple procedure. *Pirogov Russian Journal of Surgery = Khirurgiya. Zurnal im.*

N.I. Pirogova. 2021;(7):71–76. (In Russ.) doi: 10.17116/hirurgia202007161.

Коваленко З.А., Ефанов М.Г. Шкалы прогноза панкреатической фистулы после операции Уиппла. Хирургия. Журнал им. Н.И. Пирогова. 2021;07:71–76. doi: 10.17116/hirurgia202007161.

6. Schuh F., Mihaljevic A.L., Probst P. et al. A Simple Classification Of Pancreatic Duct Size and Texture Predicts Postoperative Pancreatic Fistula: A classification of the International Study Group of Pancreatic Surgery (ISGPS) [published online ahead of print, 2021 Mar 12]. *Ann Surg*. 2021. doi: 10.1097/SLA.0000000000004855.
7. Russell T.B., Aroori S. Procedure-specific morbidity of pancreatoduodenectomy: a systematic review of incidence and risk factors. *ANZ J Surg*. 2022;92(6):1347–1355. doi: 10.1111/ans.17473.
8. Bootsma B.T., Plat V.D., van de Brug T. et al. Somatostatin analogues for the prevention of pancreatic fistula after open pancreatoduodenectomy: A nationwide analysis. *Pancreatology*. 2022;22(3):421–426. doi: 10.1016/j.pan.2022.03.006.

К статье

Опыт применения малоинвазивных транспапиллярных хирургических вмешательств в ургентной абдоминальной хирургии (стр. 103–108)

To article

Experience of using minimally invasive transpapillary surgical interventions in urgent abdominal surgery (p. 103–108)

Рисунок 1. Эндоскопическая папиллосфинктеротомия при неосложненном холедохолитиазе

Figure 1. Endoscopic papillosphincterotomy for uncomplicated choledocholithiasis

Рисунок 2. Эндоскопическое перкутанное трансгепатическое желчное стентирование при множественном холедохолитиазе

Figure 2. Endoscopic percutaneous transhepatic biliary stenting for multiple choledocholithiasis

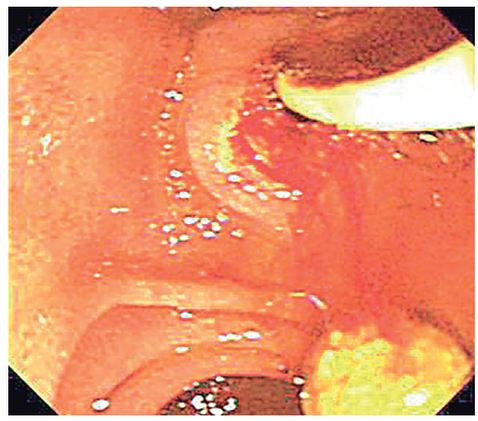

Рисунок 3. Атипичная папиллосфинктеротомия с конкрементом во внутрипеченочных желчных протоках

Figure 3. Atypical papillosphincterotomy with a stone in the intrahepatic bile ducts

Рисунок 4. Этапы механической литотрипсии

Figure 4. Stages of mechanical lithotripsy

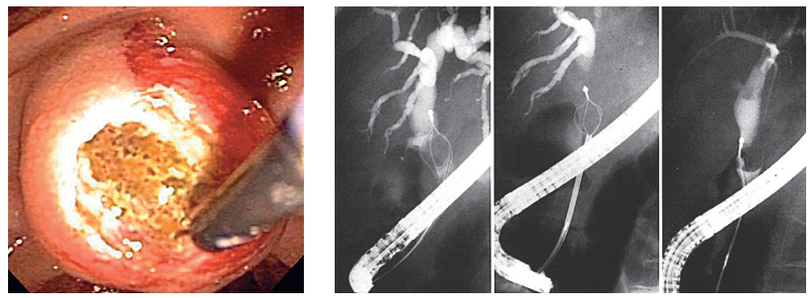

Рисунок 5. Супрапапиллярная холедоходуоденостомия при опухоли во внутрипеченочных желчных протоках

Figure 5. Suprapapillary choledochoduodenostomy for a tumor in the intrahepatic bile ducts

Рисунок 6. Нитиноловая артропластика при опухоли головки поджелудочной железы

Figure 6. Nitinol arthroplasty for tumors of the head of the pancreas

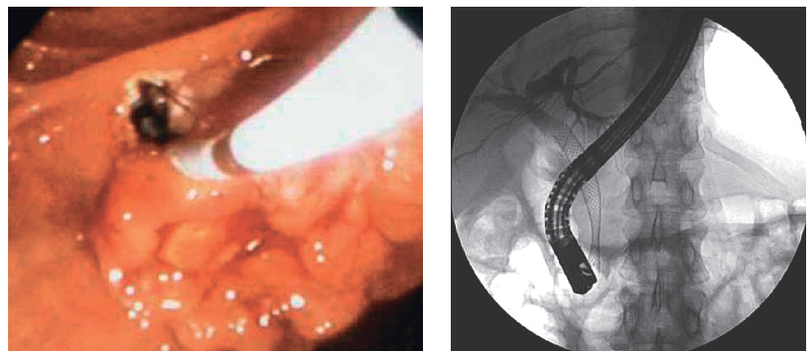

Рисунок 7. Частичная дистальная миграция пластмассового стента

Figure 7. Partial distal migration of the plastic stent

Рисунок 8. Обтурация пластмассового стента
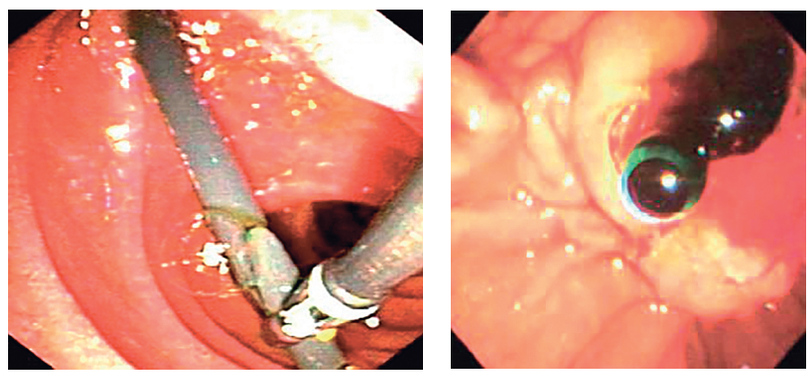
Figure 8. Obturation of a plastic stent