

# К ПАТОГЕНЕЗУ ОСТРОГО АППЕНДИЦИТА. НЕСПЕЦИФИЧЕСКАЯ РЕАКЦИЯ ПИЩЕВАРИТЕЛЬНОГО ТРАКТА НА ОСТРОЕ ВОСПАЛЕНИЕ В БРЮШНОЙ ПОЛОСТИ

Левин М. Д.

Государственный Гериатрический Центр, Нетания, Израиль.

## THE PATHOGENESIS OF ACUTE APPENDICITIS. THE NON-SPECIFIC RESPONSE OF THE DIGESTIVE TRACT IN ACUTE INFLAMMATION IN THE ABDOMEN

Levin M. D.

State Geriatric Center, Netanya, Israel.

Левин Михаил Давыдович, д.м.н, рентгенолог.

Левин

Михаил Давыдович

Levin Mikhail D.

Nivel70@hotmail.com

### Резюме

На основании анализа литературы и собственных исследований предлагается гипотеза патогенеза острого аппендицита, которая отличается от общепризнанной следующими положениями. Острый аппендицит (ОА) развивается в результате иммунологической реакции и гиперплазии слизистой оболочки червеобразного отростка (ЧО). Возрастные, половые и сезонные пики частоты ОА обусловлены усилением экскреции половых гормонов. Только в небольшом проценте наблюдений первичная гиперплазия вызывает полную окклюзию просвета и деструктивный ОА. Чаще эти изменения подвергается обратному развитию, не вызывая типичных симптомов, но оставляя повреждение нервного аппарата и/или склеротические изменения, которые нарушают перистальтику ЧО. Каловые массы, задерживаясь в ЧО со временем затвердевают, увеличиваются в размерах и часто пропитываются солями. При очередном приступе гиперплазии стенка ЧО плотно охватывает аппендиколит, возникает обструкция просвета, образование замкнутой полости, в результате чего запускаются известные механизмы развития воспаления. Воспалительный процесс в ЧО приводит к повышению тонуса желудка и толстой кишки, но сильнее всего увеличивается тонус сегментов кишечника, лежащих рядом с ЧО. Это сопровождается повышением тонуса анального канала. Повышение тонуса пищеварительного тракта является неспецифической реакцией на острое воспаление. Можно предположить, что такая же реакция наблюдается при любой локализации очага острого и хронического воспаления.

**Ключевые слова:** острый аппендицит, червеобразный отросток, патогенез, повышение тонуса, пищеварительный тракт, неспецифическая реакция, воспаление

Экспериментальная и клиническая гастроэнтерология 2016; 132 (8): 67–74

### Summary

**Abstract.** Based on the analysis of literature and our own studies we propose hypothesis of the pathogenesis of acute appendicitis (AA), which differs from the following generally accepted provisions. Acute appendicitis develops as a result of immunological reaction and hyperplasia of the mucous membrane of the appendix. Frequency peaks related to age, sex, and seasonal changes of AA are due to increased excretion of sex hormones. Only a small percentage of cases of primary hyperplasia causes a complete occlusion of the lumen and destructive AA. Usually it is exposed to regression without causing the typical symptoms, but leaving the damaged nervous system and / or sclerotic changes that violate the peristalsis of the appendix. Faeces, lingering in appendix eventually harden, increasing in size and often get saturated with salts. In the next fit of hyperplasia, the walls are stretched over fecoliths, causing obstruction of the lumen, the formation of a closed cavity and the known mechanisms of inflammation. Inflammation leads to increased tone of the stomach and colon, but strong in the segments of intestine lay next to the A. This is accompanied by increased of the anal canal pressure. Increased tone of the digestive tract is a nonspecific response to acute inflammation. We can assume that the same reaction is observed at any localization of acute and chronic inflammation.

**Keywords:** acute appendicitis, appendix, pathogenesis, increased tone, digestive tract, nonspecific reaction, inflammation.

Ekspperimental'naya i Klinicheskaya Gastroenterologiya 2016; 132 (8): 67–74

### Введение

Острый аппендицит (ОА) является наиболее частым хирургическим заболеванием брюшной полости. Несмотря на значительные достижения в последние десятилетия, когда смертность от аппендицита является исключительным событием, количество осложненных форм у детей наблюдается в 26.4% случаев, а гистологически неподтвержденные

аппендэктомии в 8.8% наблюдений. Эти цифры выше у девочек старше 10 лет. Клиническая симптоматика остается основой диагностики [1]. Эти данные свидетельствуют о том, что существующие методы диагностики недостаточно точны.

Цель настоящего исследования изучить патогенез острого аппендицита.

## Состояние проблемы

С1931 года общепризнанной была теория Ашофа (Aschoff), объясняющая возникновение ОА первичной бактериальной инвазией лимфоидной ткани червеобразного отростка (ЧО). Считалось, что воспаление возникает в результате усиления вирулентности кишечных бактерий или возникновения местного энтерита, чему способствует застой кишечного содержимого в отростке. Хотя первыми авторами, выдвинувшими в 1896 году независимо друг от друга концепцию о роли обструкции просвета ЧО, были Dieulafoy и Talamon, только с 1937 года после классической работы Вангенстина (Wangensteen) эта теория стала доминирующей. Он совместно с сотрудниками воссоздал ОА у кроликов, обезьян и людей путем перевязки ЧО. Воспаление возникало, несмотря на удаление местной флоры путем промывания. Недавние исследования Рьерг в эксперименте на кроликах показали верность этой теории [2].

По современным представлениям патологический процесс в ЧО на протяжении 24–36 часов проходит 5 стадий. Первоначально возникает обструкция просвета ЧО, которая препятствует дренажной функции. В процессе продолжающейся секреции происходит увеличение внутри просветного давления и расширение просвета замкнутой полости. Этиология обструкции может быть разной, в том числе фекалиты, гиперплазия лимфоидной ткани, инородные тела, опухоли и паразиты. Непроходимость просвета может возникать на любом уровне ЧО, длина которого колеблется от 5 до 15 см. Во второй стадии в результате повышения давления в замкнутой полости происходит стимуляции 8-го-10-го висцеральных афферентных торакальных нервов, что проявляется ощущением боли в эпигастральной области. Эта висцеральная боль, не резко выраженная и плохо локализованная, длится от 4 до 6 часов. С увеличением внутри просветного давления снижается артериальная перфузия стенки ЧО. Третья стадия заболевания характеризуется ишемией тканей и нарушением функции слизистой оболочки. В четвертой стадии из-за нарушения эпителиального слизистого барьера происходит внедрение бактерий в стенку ЧО с появлением трансмурального воспаления, которое переходит на париетальную брюшину ЧО и соседних органов. В заключительной пятой стадии возникает типичная более сильная и продолжительная боль, которая локализуется в правой подвздошной области. Она сопровождается анорексией, температурой, тошнотой и рвотой [2,3].

Если в начале развития ОА спонтанно или в результате лечения антибиотиками вдруг возникает реканализация зоны непроходимости, воспалительный процесс может подвергнуться обратному развитию [4].

## Материал и методы исследования

В настоящем исследовании анализируются истории болезни 3282 детей в возрасте от 0,5 года до 15 лет, которые обратились в Белорусский центр детской хирургии с подозрением на ОА в период

Острый аппендицит был и остается редким заболеванием в слаборазвитых странах. Со времен Гиппократ (Hippocrates) до Моисея Маймонида (Moses Maimonides) нет упоминаний об этом заболевании. Хотя анатомия ЧО была хорошо известна, до 18 века не было представлений, что с ним связано воспаление в правой подвздошной области. Первые сообщения о тифлите и паратифлите, как о новом клиническом феномене появились в 19-м столетии [3].

Важность ранней диагностики и оперативного лечения острого воспалительного процесса в ЧО впервые были отражены в работе Reginald Fitz в 1886 году. Он же впервые использовал термин «appendicitis». Вслед за первой публикацией появилось большое количество сообщений, в которых описывались аппендектомии у больных с хронической и повторяющейся болью в животе. Это привело к большому количеству плохих результатов лечения и термины «хронический аппендицит» или «рецидивирующий аппендицит» приобрели дурную славу. В 1940 г. Alvares сделал обзор 385 больных, перенесших аппендектомию. У 60 из 255, где до операции не было четкой клинической картины ОА, результаты лечения оказались плохими. С тех пор диагнозы рецидивирующий или хронический аппендицит во многих клиниках не признавались вообще [3].

В последние годы наличие рецидивирующего и хронического аппендицита описывается с частотой 10% и 1% соответственно от общего количества больных с аппендицитом [5,6]. Диагностические критерии хронического аппендицита включают: анамнез болей в правом нижнем квадранте, по меньшей мере, в течение 3 недель при отсутствии альтернативного диагноза, способного объяснить эту боль; гистологические доказательства хронического активного воспаления в стенке ЧО или фиброз аппендикса, и полное исчезновение симптомов после аппендектомии. Почти все больные с рецидивирующим или хроническим аппендицитом могут вспомнить, по меньшей мере, один эпизод острого приступа болей в животе, напоминающий клинику ОА, который прошел без операции. Это предполагает, что больной может быть прооперирован по поводу острого аппендицита, в то время как, по сути, имелось обострение хронического процесса [3].

Общепризнанная теория патогенеза аппендицита оставляет открытыми несколько вопросов. Почему в таком перистальтическом органе, каким является ЧО, застаиваются каловые массы вплоть до образования каловых камней? Что является причиной существенных различий частоты ОА по возрасту, полу, времени года и пр. Как реагирует пищеварительный тракт на воспалительный процесс в ЧО?

1970–1998 гг. В зависимости от метода исследования больные были разделены на 5 групп. Исследования каждой группы были опубликованы отдельно [7–11].

*Первую группу* составили 2932 больных, госпитализированных на протяжении 1970 года с подозрением на ОА. Нами проведен статистический анализ результатов гистологических исследований ЧО в зависимости от возраста, пола, времени года, времени суток и наличия месячных. Проведенная в этом же году перепись населения позволила вычислить действительную заболеваемость ОА в разных возрастных группах. Этому способствовал также тот факт, что детский хирургический центр являлся единственным учреждением, оказывающим экстренную хирургическую помощь детям г. Минска [7].

*Вторую группу* составили 100 больных, отобранных слепым методом, у которых удаленные во время аппендэктомии ЧО подверглись рентгенологическому исследованию как без контрастирования, так и после введения бариевой взвеси в просвет отростка [8].

*Третью группу* составили 87 больных в возрасте 7–14 лет, госпитализированных с подозрением на острый аппендицит. Им при поступлении выполняли обзорную рентгенографию брюшной полости в вертикальном положении через 10 минут после приема 50 мл теплой бариевой взвеси. Рентгенограммы оценивались ретроспективно. На рентгенограммах мы определяли площади желудка и его газового пузыря, их периметры, факторы формы (степень различия измеряемой площади с площадью круга), а также максимальный и минимальный диаметры. Контур с рентгенограмм снимали с помощью координатографа с последующим компьютерным статистическим анализом [9].

## Результаты исследования

*Первая группа.* Из 2832 больных, госпитализированных в 1970 году с подозрением на ОА, было оперировано 1694 детей (7 аппендэктомий на 1000 детского населения – 7 промилле). Заболеваемость увеличивалась с 2,8 промилле в возрасте 0–4 года до 8,8 промилле в 5–9 лет и 10,8 промилле в 10–14 лет. При более подробном анализе выявлено резкое увеличение заболеваемости к 6 годам. С 6 до 8 лет она практически не изменялась, далее возрастала с пиком в 10–11 лет, а затем довольно резко снижалась (рис. 1). Аналогичного характера кривые были получены при раздельном по полу анализе. Однако второй пик увеличения частоты у девочек наблюдался в 10 лет, а у мальчиков в 11. Такие же соотношения с небольшими флюктуациями, были характерны как для деструктивных, так и катаральных форм ОА, а также для не оперированных больных, у которых ОА был исключен. В возрасте 6 и 9 лет возрастала частота выявления увеличенных лимфатических узлов в брыжейке, особенно часто у девочек.

При помесечном анализе обнаружено отчетливое возрастание заболеваемости в осенне-зимний и весенний периоды с пиками в феврале-мае и сентябре. Наименьший уровень заболеваемости приходился на летние месяцы (июнь-июль), когда заболеваемость была более чем в 2 раза ниже, чем в феврале.

При посуточном анализе время появления боли в животе обнаружены 2 пика: в 7–10 и 16–21 час.

У 125 подряд поступивших девочек в возрасте от 9 до 14 лет регистрировали давность возникновения

*В четвертую группу* включены 52 больных в возрасте 7–10 лет с жалобами на боль в правой подвздошной области, у которых было измерено анальное давление. Полученные данные сравнивали с результатами анальной манометрии 20 детей такого же возраста поступивших в стационар для плановых операций (контрольная группа). Изменение давления в анальном канале производили с помощью устройства, состоящего из интубационной трубки диаметром 5 мм с надувной латексной манжеткой, которая соединялась через трехходовой кран с мембранным манометром. Максимальный объем воздуха, введенного в манжетку вне исследования, при котором давление на манометре сохраняет нулевое значение, равен 3 см<sup>3</sup>. Исследование проводилось следующим образом. Интубационную трубку со спущенной манжеткой вводили в прямую кишку. Затем в манжетку через трехходовой кран вводили 3 см<sup>3</sup> воздуха, после чего ее переключали на манометр. Интубационную трубку подтягивали таким образом, чтобы манжетка располагалась в анальном канале [10].

Статистическое исследование производилось по методу Стьюдента. Статистическая значимость определялась при  $P < 0.05$ .

*Пятую группу* составили 111 больных, поступивших в стационар с января 1984 по август 1985 г. у которых клинические симптомы ОА были сомнительными. Для уточнения диагноза им была выполнена ирригоскопия с бариевой взвесью [11].

боли в животе от начала последних месячных. В первые дни после месячных заболеваемость была минимальной. Она резко возрастала к 15-му дню цикла, после чего несколько снижалась и снова возрастала после 28 дней и более, т.е. после задержки (рис. 2) [7].

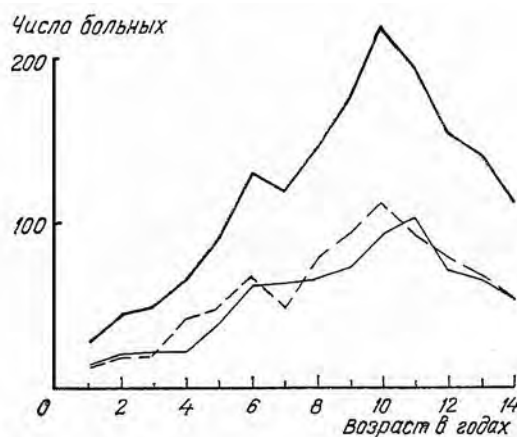
*Вторая группа.* В 65 из 100 удаленных отростков макроскопически был установлен флегмонозный, а в 35 так называемый «катаральный» или «простой» аппендицит. Рентгенометрические исследования приведены в таблице 1.

Все результаты рентгенометрических исследований в группе «катарального аппендицита» были одинаковыми как при наличии гистологических признаков воспаления, так и без него. Толщина стенки в среднем равнялась 0,15 см. Это позволило нам оценивать полученные данные во всей этой группе в качестве условной нормы. Просвет отростка был проходим и равномерен на всем протяжении (рис. 3, А).

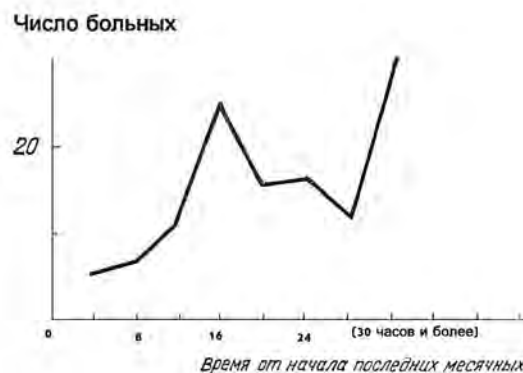
Ширина отростка и его просвета при деструктивном аппендиците на уровне наибольшего воспаления была достоверно шире, чем в норме. Толщина стенки в среднем равна 0,25 см. При деструктивном аппендиците в 8 случаях обнаружены контрастные камни, слабоконтрастные — в 12, рентгенонегативные — в 8, разрозненные контрастные включения — в 10, инородные тела — в 2 и неоформленные каловые массы 2 наблюдениях (рис 3, Б, В).

Таким образом, каловые камни и инородные тела обнаружены у 42 (64%) из 65 больных

**Рисунок 1.**  
Зависимость частоты острого аппендицита от возраста и пола.  
Обозначения: — общее количество, — мальчики, - - - девочки.



**Рисунок 2.**  
Зависимость частоты острого аппендицита от времени, прошедшего после последних месячных.



**Таблица 1.**  
Результаты рентгенометрических исследований удаленных червеобразных отростков.

Параметры (см)	Катаральный ОА	Деструктивный ОА	P
длина ЧО	5.5–12 7.62 ± 0.24	5.0–11.5 7.60 ± 0.20	> 0.2
ширина проксимальной части ЧО	0.4–0.7 0.61 ± 0.01	0.5–1.8 0.72 ± 0.01	< 0.001
ширина дистальной части ЧО	0.5–0.8 0.61 ± 0.01	0.7–1.9 1.07 ± 0.03	< 0.001
ширина просвета проксимальной части ЧО	0.2–0.6 0.35 ± 0.02	0.2–0.09 0.38 ± 0.02	> 0.2
ширина просвета самой широкой части	0.2–0.5 0.31 ± 0.02	0.2–0.9 0.59 ± 0.01	< 0.001

с деструктивным аппендицитом. Как правило, ширина камней была значительно больше ширины просвета проксимальной части ЧО. В 20 наблюдениях, несмотря на отсутствие каких-либо включений, ширина замкнутой полости была значительно шире нормы, или, несмотря на применение высокого давления, ввести контрастное вещество в зону наибольшего воспаления оказалось невозможным. Рельеф слизистой оболочки у них был грубый, свидетельствующий о склеротических изменениях (рис 3, Г). Только в 3 (5%) из 65 наблюдений с флегмонозным аппендицитом отростки не отличались от нормальных [8].

**Третья группа.** У 30 из 87 детей, которым при поступлении с подозрением на острый аппендицит была сделана обзорная рентгенограмма брюшной полости, после операции диагностирован деструктивный аппендицит. В 14 случаях выявлено поверхностное воспаление. У остальных 43 больных диагноз ОА был исключен, и они были выписаны без операции. Все изученные параметры, в том числе: площадь желудка и газового пузыря, их периметры, факторы формы, а также максимальный и минимальный диаметры с высокой достоверностью ( $P < 0.001$ ) были меньше при деструктивном аппендиците по сравнению с не оперированными детьми. Различия между параметрами больных с деструктивной и катаральной формами были не существенными [9].

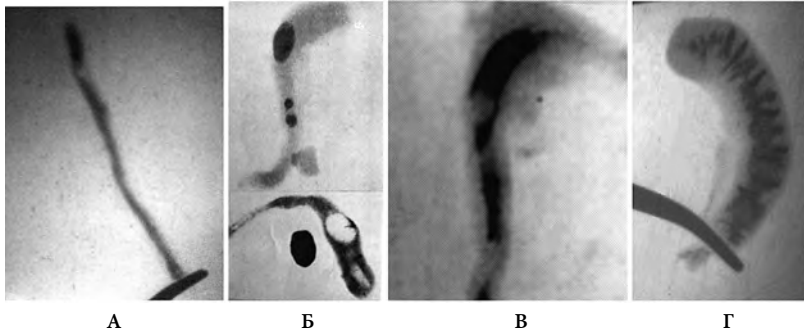
**Четвертая группа.** У детей контрольной группы сразу после низведения трубки в анальный канал давление поднималось до 80–100 мм рт. ст. Это так называемое *рефлекторное давление* обусловлено рефлекторным сокращением наружного анального сфинктера в ответ на растяжение стенок анального канала. В течение 0.5–1 мин давление прогрессивно

снижалось и устанавливалось стабильно в пределах 43.0±0.8 мм рт. ст. Это давление, называемое базальным, опосредовано тоническим сокращением внутреннего анального сфинктера. После вдувания 50 см<sup>3</sup> воздуха в прямую кишку через воздуховодный канал интубационной трубки сразу же наблюдался небольшой подъем давления до 55–60 мм рт. ст. Мы его назвали *реактивным давлением*. После этого подъема давление медленно снижалось на 10–15 мм рт. ст. ниже базального уровня с постепенным восстановлением до базального уровня в течение 4–11 секунд. Падение давления ниже базального уровня обусловлено рефлекторным расслаблением внутреннего анального сфинктера — положительный тормозной ректоанальный рефлекс (рис 5).

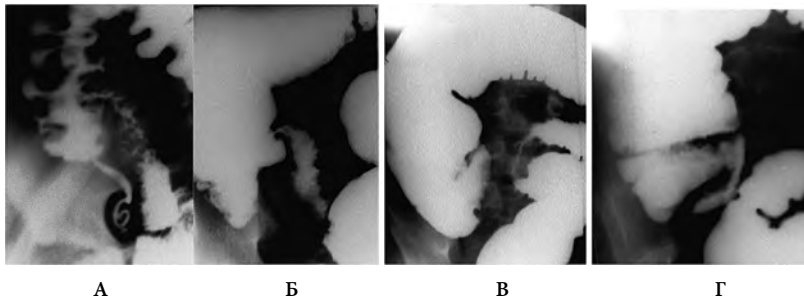
У 19 из 52 детей с жалобами на боль в правой подвздошной области диагноз острого аппендицита был исключен, и они были выписаны из стационара через 1–3 дней (подгруппа А). У 15 (45%) из 33 оперированных детей был обнаружен простой ОА (подгруппа Б). У 15 (45%) больных обнаружены деструктивные формы ОА (подгруппа В). В трех случаях патологических изменения в ЧО не найдены (Таблица 2).

Только базальное и реактивное давления анального канала были достоверно выше у больных, оперированных по поводу острого аппендицита как простого, так и деструктивного, по сравнению с не оперированными детьми. При деструктивном аппендиците давление было выше, чем при простом. Но статистически достоверным было увеличение только реактивного давления [10].

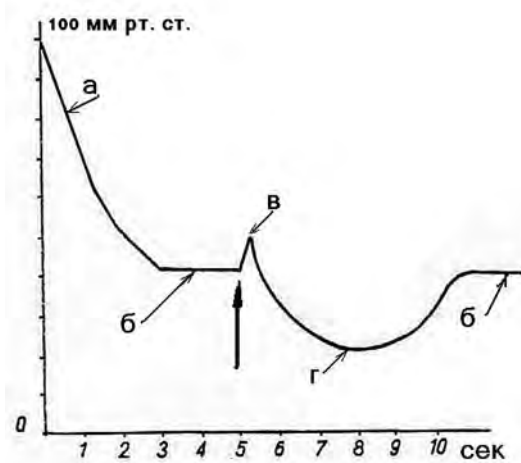
**Пятая группа.** У 78 (70%) из 111 больных на основании данных ирригоскопии ОА был исключен. Просвет ЧО был одинаково узким на всем протяжении. Его контуры были параллельными и сам он

**Рисунок 3.**

А. Рентгенограмма неизмененного червеобразного отростка, равномерно заполненного бариевой взвесью.  
 Б. Два деструктивных ЧО с рентгеноконтрастными (кальцифицированными) каловыми камнями. Просвет дистальнее каловых камней расширен, а проксимальнее — уже диаметра камней. В нижнем ЧО после вскрытия просвета определяются контрастированные воздухом 2 полости: в бывшем ложе отростка и на верхушке. Контрастный каловый камень лежит рядом с отростком.  
 В. На фоне введенного в отросток контрастного вещества определяется рентгеноотрицательный камень, который замыкает расширенную полость на верхушке ЧО.  
 Г. Рентгенограмма деструктивного ЧО без инородных включений, но с расширенным просветом, с грубо измененной слизистой оболочкой.

**Рисунок 4**

А. ЧО равномерно и глубоко заполнен барием. Острый аппендицит исключен.  
 Б. ЧО не контрастирован. Вогнутость внутреннего купола слепой кишки у больного с флегмонозным аппендицитом. Симптом окна — подвздошная кишка и сигма удалены от слепой кишки.  
 В. ЧО не контрастирован. Слегка вогнутый и неровный внутренний контур слепой кишки, спазм расположенного напротив участка сигмы и симптом окна у больного с флегмонозным аппендицитом.  
 Г. Вогнутость внутреннего контура в сочетании с резким укорочением купола слепой кишки, со спазмом терминального отдела подвздошной кишки и симптомом окна у ребенка с гангренозным аппендицитом.

**Рисунок 5.**

Схематическое изображение профиля анального давления.  
 а. рефлекторное давление  
 б. базальное давление  
 в. реактивное давление  
 г. ректоанальный рефлекс  
 Большой стрелкой указан момент вдувания воздуха прямую кишку.

был извитой (рис. 4, А). Купол слепой кишки имел выпуклые контуры, и высота его соответствовала возрастной норме, которая была нами установлена в предыдущем исследовании [12]. У 4 из них была произведена аппендектомия, но патологии в ЧО не было найдено.

У 21 (19%) больных на основании данных ирригоскопии сделано заключение о наличии ОА. У 20 из них на операции был выявлен деструктивный аппендицит. У одного больного после исследования боли в животе прошли, что дало возможность отказаться от операции.

Заключение о наличии острого аппендицита давалось на основании выявления характерных изменений. У 16 больных ЧО не наполнился. В 4 наблюдениях бариевая взвесь контрастировала ЧО на глубину 1.1–3.0 см. В этих случаях внутренние контуры ЧО были неровными, а сам отросток был выпрямленным, что свидетельствовало о напряжении тканей. Более достоверными были симптомы со стороны купола слепой кишки. У 14 больных имелась более или менее выраженная вогнутость внутреннего контура

купола слепой кишки, которая считается убедительным симптомом острого аппендицита (рис. 4, Б, В). У 5 детей этой вогнутости не было, но нами было замечено, что высота купола слепой кишки была значительно меньше нормы (рис. 4, Г). Кроме того, в 8 случаях было обнаружено резкое сужение сигмовидной кишки расположенной вблизи ЧО. В 6 случаях определялся спазм терминального отдела подвздошной кишки. Если при отсутствии воспаления в ЧО сигмовидная и тонкая кишки накладываются на купол слепой кишки, то при остром аппендиците между этими кишечными сегментами выявлялась дистанция — «симптом окна».

У 12 (11%) больных рентгенологические данные были неубедительными. Хотя ЧО у них не наполнился контрастным веществом, купол слепой кишки и рядом лежащие отделы кишечника имели нормальные размеры и конфигурацию. Оперировано 8 больных. У 2 больных выявлен деструктивный аппендицит, у 2 — хронический. У 2 — простой, а в 2 наблюдениях воспалительных изменений в аппендиксе не найдено [11].

**Таблица 2.**  
Результаты манометрического исследования анального канала у детей с подозрением на острый аппендицит

Анальное давление	Подгруппа А (1)	Подгруппа Б (2)	Подгруппа В (3)	Р
Базальное	45–60 53.6+/-1.1	60–80 69.3+/-1.7	55–90 73.0+/-3.4	P1–2 <0.001 P1–3 <0.001 P2–3 > 0.2
Реактивное	45–75 58.5+/-2.5	70–130 91.0+/-2.7	70–150 111.3+/-5.8	P1–2 <0.001 P1–3 <0.001 P2–3 <0.01

## Обсуждение полученных результатов

Резкое увеличение частоты ОА в 6, 11 и 25 лет, а также различие по полу, безусловно, имеет причинный характер. Обращает на себя внимание тот факт, что эти различия полностью коррелируют с экскрецией половых гормонов. Так, например, экскреция эстрогенов резко увеличивается к 5–7 годам, затем рост несколько замедляется и снова возрастает у девочек к 10–11, а у мальчиков к 12–13 годам с максимумом на третьем десятке лет [13, 14]. Как и при ОА у девочек, по сравнению с мальчиками, наблюдается опережение пика возрастания гормонов на один год. До 7 лет концентрация эстрогенов у детей обоего пола одинакова. После 7 лет количество эстрогенов у девочек возрастает в большей степени, чем у мальчиков [15]. Аналогичного характера изменения описываются также в отношении андрогенов, фолликулостимулирующего и лютеинизирующего гормонов [16]. Между тем, возрастание частоты ОА у мальчиков 10–11 лет совпадает с уменьшением концентрации сывороточного кортизола [17].

В нашем исследовании наблюдалось значительное учащение заболеваемости в середине месячного цикла, что также совпадает с увеличением экскреции эстрогенов [18]. В современной литературе эстрогены рассматриваются как усилители клеточной пролиферации и гуморальной иммунной реакции [19].

Таким образом, влияние половых гормонов, в том числе и эстрогенов на развитие ОА у детей не вызывает сомнений. Вероятно, гормоны являются одним из триггеров объемного увеличения эпителиальной и лимфоидной тканей ЧО. Учитывая, что у детей абсолютный уровень половых гормонов меньше, чем у взрослых, наблюдаемая зависимость обусловлена не абсолютным уровнем, а резким подъемом экскреции половых гормонов.

Как показали рентгенологические исследования ЧО, в абсолютном большинстве случаев деструктивного аппендицита просвет в дистальной части ЧО расширяется. Это происходит из-за обструкции в более проксимальной части отростка и образования замкнутой полости в его дистальной части. Расширение замкнутой полости свидетельствует о повышении в ней давления. В 42 (65%) из 65 наблюдений обструкция просвета возникла вследствие перекрытия просвета каловыми камнями и инородными телами. В 16 (25%) случаях, одно лишь расширение просвета отростка свидетельствовало о том, что имела место замкнутая полость с высоким давлением. В 4 (6%) случаях, несмотря на применение высокого давления, заполнить ЧО контрастным веществом не удалось,

что предполагает обструкцию или облитерацию просвета ЧО и только в 3 (5%) из 65 наблюдений с гистологическим заключением о наличии флегмонозного или гангренозного воспаления не было признаков образования замкнутой полости.

Во всех случаях включения (каловые камни, инородные тела) были значительно шире просвета проксимальной части ЧО. Это говорит о том, что они не могли внедриться в ЧО накануне острого приступа. Симптомы заболевания появляются вскоре после возникновения обструкции просвета ЧО. Но совершенно очевидно, что каловые массы или инородные тела застряли там, увеличивались в размере и успели инкрустироваться еще задолго до возникновения полной обструкции. Об этом же свидетельствуют и явные склеротические изменения в стенке ЧО. Сам факт, что жидкий химус, который попадает из подвздошной кишки в ЧО, не был изгнан перистальтикой волной, свидетельствует о серьезном повреждении нейромышечной функции ЧО еще до появления каловых масс. Di Sebastiano с соавторами, применили специальные методы исследования удаленных ЧО, где при обычном гистологическом исследовании не было признаков воспаления. Они обнаружили нейропролиферацию в сочетании с увеличением нейротрансмитеров SP и VIP, которые могли быть причиной болей в правой подвздошной области. Авторы предположили, что в результате взаимодействия нервной и иммунной систем возникает нейроиммунный аппендицит, как отдельная патологическая сущность [20].

Острый деструктивный аппендицит, по-видимому, во многих случаях является кульминацией процесса, который разворачивается вследствие изменений, возникших в ЧО при предшествующих менее остро протекающих приступах. С возрастом повторяющиеся приступы ОА усиливают явления склероза, вплоть до облитерации отростка. И при подострой стадии ОА в ЧО образуются рубцы, которые в свою очередь могут вызвать в последующем воспаление. Некоторые авторы повторные приступы болей в правой подвздошной области называют аппендикулярной коликой, для диагностики которой предлагают следующие критерии: длительность симптомов более одного месяца с тремя и более приступами болей в правой подвздошной области в течение этого времени; локальная боль при пальпации без признаков раздражения брюшины или воспаления; неравномерное, но полное или отсутствие заполнения ЧО через 23 часа после приема бария, или отсутствие опорожнения ЧО от контрастного вещества через 72 часа [21]. Таким

образом, значительное количество исследователей склоняется к мысли, что большинство случаев ОА развивается на фоне хронических изменений, возникших в предшествующий период без полной обструкции ЧО. В результате иммунологической реакции тканей ЧО на вирусные, инфекционные или аллергические процессы в организме возникает гиперплазия тканей слизистой оболочки, в том числе ее лимфоидных элементов. Это приводит к резкому сужению просвета ЧО, а в некоторых случаях к его окклюзии. В последнем случае может возникнуть замкнутая полость с последующим развитием ОА. Если полной обструкции ЧО не произошло, воспалительные изменения подвергаются обратному развитию, но в результате повреждения нервного аппарата нарушается перистальтика отростка, а в стенке остаются рубцовые изменения, нарушающие нормальное опорожнение ЧО. Это способствует задержке в нем каловых масс, которые со временем становятся более плотными, увеличиваются в объеме и инкрустируются солями. Повторная иммунологическая реакция слизистой на фоне копролитов и/или рубцов приводит к обструкции ЧО и развитию ОА по описанным выше стадиям.

Во второй половине 20 столетия был период, когда для дифференциальной диагностики ОА применялась стандартная ирригоскопия. Симптомом ОА считалась вогнутость внутреннего контура слепой кишки. Наличие вогнутости объяснялось давлением воспалительных масс [22]. При внутри операционной верификации рентгенологических симптомов мы обнаружили, что эти признаки не зависят от величины и ригидности ЧО, который часто находится вне контакта со слепой кишкой. Сужение сигмовидной и тонкой кишок, расположенных вблизи со слепой кишкой представляет собой рентгенологический признак, известный как «sentinel loop». Считается, что это локальная частичная непроходимость (ileus) вблизи очага воспаления [23]. Мы предположили, что вогнутость внутреннего контура и укорочение купола слепой кишки, а также сужение расположенных рядом кишечных петель, обусловлены повышением тонуса гладкомышечной мускулатуры в ответ на

раздражение, исходящего из очага воспаления [11]. Мы также предположили, что повышение тонуса может распространяться на другие отделы пищеварительного тракта. Для определения реакции на воспаление внутри брюшных отделов кишечника, отдаленных от слепой кишки мы определяли величину анального давления и тонус желудка у больных с ОА.

Так как внутренний анальный сфинктер является утолщенным продолжением циркулярного слоя толстой кишки, можно сделать вывод, что его тонус отражает тоническое состояние толстой кишки. Мы измерили анальное давление у 52 детей в возрасте 7–10 лет с жалобами на боль в правой подвздошной области. Базальное и реактивное давления анального канала были достоверно выше ( $P < 0.001$ ) у больных, оперированных по поводу острого аппендицита как простого, так и деструктивного, по сравнению с не оперированными детьми. При деструктивном аппендиците давление было выше, чем при простом. Но это различие было существенным ( $P < 0.02$ ) только для реактивного давления [10].

Таким образом, нами установлено, что воспалительный процесс в ЧО у преобладающего большинства больных острым аппендицитом сопровождается увеличением базального давления в анальном канале и повышением его реактивности на раздражение прямой кишки. Описанное явление не является строго специфичным для острого аппендицита. На этом этапе появились основания предполагать, что при остром аппендиците повышается также и тонус желудка. На обзорных рентгенограммах с контрастированием желудка выявлено высоко достоверное уменьшение площади желудка и газового пузыря, их периметры, факторы формы, а также максимальный и минимальный диаметры при деструктивном аппендиците по сравнению с не оперированными детьми. Полученные результаты свидетельствуют о повышении тонуса желудка при остром аппендиците. Они позволяют объяснить появление рвоты и боль в эпигастрии в первые часы заболевания резким сокращением желудка, в результате повышения его тонуса.

## Заключение

На основании анализа литературы и собственных исследований мы пришли к следующему пониманию этиологии и патогенеза острого аппендицита.

В результате иммунологической реакции слизистой оболочки ЧО, в том числе его лимфоидной ткани, которой в нем так много, что отросток называют кишечной миндалиной, просвет отростка резко суживается. Эта реакция может возникнуть в ответ на воспалительный процесс в лимфоидной ткани другой локализации, вирусную инфекцию или аллергию. Она тем более пышная, чем быстрее возрастает в крови уровень половых гормонов. В небольшом количестве случаев, в результате гиперплазии слизистой, просвет ЧО на каком-нибудь уровне полностью перекрывается, так что в слепом конце ЧО образуется замкнутая

полость. Так как слизистая оболочка продолжает продуцировать слизь, давление в замкнутой полости повышается, и она расширяется. При определенных значениях внутри просветного давления снижается артериальная перфузия стенки ЧО. Это приводит к ишемии тканей и нарушению защитной функции слизистой оболочки. Вероятно, на этом этапе рефлекторно увеличивается внутрибрюшное давление и повышается тонус всего пищеварительного тракта и особенно его сфинктеров. Увеличение давления в желудке с одновременным увеличением тонуса пилорического сфинктера, являются причиной боли в эпигастрии и рвоты. Из-за нарушения эпителиального слизистого барьера происходит внедрение бактерий в стенку ЧО с появлением трансмурального

воспаления, которое переходит на париетальную брюшину ЧО и соседних органов. Перекрытие просвета ЧО одной лишь гипертрофированной слизистой иногда недостаточно плотное может разрешиться разгерметизацией замкнутой полости и выздоровлением. Однако воспалительная реакция оставляет за собой склеротические изменения, которые делают стенки ЧО ригидными и нарушают его опорожнение от содержимого.

Чаще всего гиперплазия слизистой оболочки происходит без полного перекрытия просвета ЧО, и даже может быть настолько незначительной, что не вызывает типичной для ОА клинической симптоматики. Однако после ее разрешения остается разной степени повреждение нервного аппарата ЧО. Как следствие этого нарушается перистальтика ЧО. В нем задерживаются каловые массы. Они загустевают, увеличиваются в диаметре и инкрустируются солями. В одну из последующих атак гиперплазии стенка ЧО обхватывает камень, который с силой вдавливается в стенку. В таких случаях быстро возникает некроз стенки с перфорацией отростка.

Таким образом, острый аппендицит в большинстве случаев представляет собой острый воспалительный процесс, развившийся на фоне

предшествующих атак, которые после себя оставляют рубцы, повреждение нервного аппарата ЧО, и как следствие нарушение его перистальтической функции.

Как показали наши исследования, воспаление в ЧО вызывает усиление тонуса, желудка и анального канала. Эти факты дают основание предполагать, что при остром аппендиците увеличивается тонус всех отделов пищеварительного тракта. Кроме этого, определяется локальная более сильная реакция соседних с отростком органов, вероятно, в ответ на воспаление. Это проявляется вдавлением внутреннего контура купола слепой кишки, т.е. зоны, где расположено основание ЧО, укорочением купола слепой кишки, спазмом расположенных рядом терминального отдела подвздошной и сигмовидной кишок. Очевидно, что речь идет об усилении тонуса циркулярного мышечного слоя кишечных сегментов в ответ на находящийся рядом воспалительный процесс. Можно предположить, что таким же образом развивается воспалительный процесс другой локализации (острый холецистит, воспаление Меккелева дивертикула и др.). Необходимы дальнейшие исследования для определения тонуса пищеварительного тракта при острых и хронических заболеваниях брюшной полости.

## Литература

1. *Cesare AD, Parolini F, Morandi A, Leva E, Torricelli M.* Do we need imaging to diagnose appendicitis in children? *Afr J Paediatr Surg.* 2013 Apr-Jun;10(2):68–73. doi: 10.4103/0189–6725.115024
2. *Brennan GDG.* Pediatric appendicitis: pathophysiology and appropriate use of diagnostic imaging. *CJEM* 2006;8(6):425–432.
3. *Birnbaum BA, Wilson SR.* Appendicitis at the millennium. *Radiology* 2000;215:337–48.
4. *Cobben LP, de Van Otterloo AM, Puylaert JB.* Spontaneously resolving appendicitis: frequency and natural history in 60 patients. *Radiology.* 200 May;215(2):349–52.
5. *Hollerman JJ, Bernstein MA, Kuttamasu SR, Sirr SA.* Acute recurrent appendicitis with appendicolith. *Am J Emerg Med.* 1988 Nov;6(6):614–7.
6. *Hawes AS, Whalen GF.* Recurrent and chronic appendicitis: the other inflammatory condition of the appendix. *Am Surg* 1994;60:217–9.
7. *Левин МД.* Роль гормонального фактора в патогенезе острого аппендицита. *Здравоохранение Белоруссии.* 1984, № 11, с. 32–37.
8. *Левин МД, Шуан СИ.* Значение закупорки просвета червеобразного отростка и инородных тел в развитии острого аппендицита. *Здравоохранение Белоруссии,* 1985, № 12, с. 31–36.
9. *Левин МД, Хомич ВМ, Налибоцкий БВ.* О возможности рентгенодиагностики острого аппендицита у детей. *Клиническая хирургия,* 1989, № 6, с. 38–40.
10. *Левин МД, Мишарев ОС, Альхимович ВН.* Анальная манометрия при остром аппендиците. *Клин Хирургия,* 1986; 6: 358.
11. *Левин МД, Мишарев ОС, Шуан СИ.* Рентгенологическая диагностика острого аппендицита методом дозированной гидростатической ирригоскопии. *Хирургия,* 1986, № 8, с. 61–65.
12. *Левин МД.* К рентгенологической анатомии толстой и прямой кишок у детей. *Вестн. Рентгенологии,* 1985, № 2, с. 40–45.
13. *Беднакова ЛС.* Возрастная динамика экскреции гипофизарных гонадотропинов и овариальных стероидов с мочой у нормально развивающихся девочек. В кн.: 2-й Всесоюз. биохим съезд, Ташкент, 1969. секция 5. с. 72–3.
14. *Starka L, Hoza J, Hampl R, et al.* Hladina plazmatickych androgenu v prubehu u chlapcu. *Cs.Pediatr* 1976;31(1):11–4.
15. *Bildingmaier F, Nagner-Barnack M, Butenandt O, et al.* Plasma estrogen in childhood and puberty under physiologic and pathologic conditions. *Pediatr Res.* 1973;7(11):901–7.
16. *Sizonenko PC, Paunier L.* Hormonal changes in puberty. *J Clin Endocr* 1975; 41(5):894–904.
17. *Apter D, Pakarinen A, Hammond GL, et al.* Adrenocortical function in puberty. *Acta Paediatr Scand* 1979;68(4):599–604.
18. *Коган ИА, Вусик ИМ, Чугаева ТС.* Экскреция эстрогенов в возрастном аспекте у женщин с нормальным менструальным циклом. *Акуш и гинея* 1973;10:15–7.
19. *Cutolo M, Brizzolara R, Atzeni F, Capellino S, et al.* The immunomodulatory effects of estrogens: clinical relevance in immune-mediated rheumatic diseases. *Ann N Y Acad Sci.* 2010 Apr;1193(1):36–42.
20. *Di Sebastiano P, Fink T, di Mola FF, et al.* Neuroimmune appendicitis. *Lancet.* 1999 Aug 7; 354(9177):461–6.
21. *Gorenstin A, Serour F, Katz R, Usviatsov I.* Appendiceal colic in children: a true clinical entity. *J Am Coll Surg.* 1996 Mar;182(3):246–50.
22. *Hatch EI Jr, Naffis D, Chandler NW.* Pitfalls in the use of barium enema in early appendicitis in children. *J Paediatr Surg.* 1981 Jun;16(3):309–12.
23. *R.G. Grainger & D.J. Allison.* *Diagnostic Radiology.* Ed. By 2th ed. Churchill Livingstone; 1992. — p.793.