https://doi.org/10.31146/1682-8658-ecg-195-11-15-20

BY-NC-SA

Особенности диагностики и лечения острого и хронического панкреатита при первичном гиперпаратиреозе*

Стяжкина С. Н.[1], Котова И. В.[1], Заривчацкий М. Ф.[1], Чернышова Т. Е.[2], Леднева А. В.[1], Балтачев И. А.[1]

[1] ФГБОУ ВО «Ижевская Государственная медицинская академия» Министерства Здравоохранения Российской Федерации; 426033, г. Ижевск, ул. Коммунаров, 281, Российская Федерация

[2] ГБУЗ МО МОНИКИ им. М. Ф. Владимирского, 129110, г. Москва, ул. Щепкина, 61/2, корпус 1, Российская Федерация

Для цитирования: Стяжкина С. Н., Котова И. В., Заривчацкий М. Ф., Чернышова Т. Е., Леднева А. В., Балтачев И. А. Особенности диагностики и лечения острого и хронического панкреатита при первичном гиперпаратиреозе. Экспериментальная и клиническая гастроэнтерология. 2021;195(11): 15–20. DOI: 10.31146/1682-8658-ecg-195-11-15-20

Стяжкина Светлана Николаевна, д.м.н., профессор кафедры факультетской хирургии; *ORCID: 0000–0003–4159–2674*

Котова Ирина Владимировна, д.м.н., научный сотрудник отделения хирургической эндокринологии; *ORCID: 0000–0003–2517–5854*

Заривчацкий Михаил Федорович, Зав. кафедрой факультетской хирургии № 2 с курсом гематологии и трансфузиологии ФПК и ППС, директор Института гепатопанкреатобиллиарной и эндокринной хирургии

Чернышова Татьяна Евгеньевна, д.м.н., профессор кафедры врача общей практики и внутренних болезней с курсом скорой медицинской помощи, факультет повышения квалификации и профессиональной переподготовки (ФПК и ПП); *ORCID: 0000–0002–1418–7182*

Леднева Анна Викторовна, кандидат мед. наук, ассистент кафедры факультетской хирургии; *ORCID: 0000–0003–3871–6197*

Балтачев Илья Альбертович, студент

✉ *Для переписки:*
Балтачев Илья Альбертович
baltachev15@gmail.com

Резюме

Цель. Выявить связь острого и хронического панкреатита и первичного гиперпаратиреоза на основе клинических случаев. Рассмотреть особенности диагностики и лечения.

Материалы и методы. За последние 10 лет мы наблюдали 3 случая панкреатита на фоне первичного гиперпаратиреоза. У двух пациентов был диагностирован хронический панкреатит, у одной пациентки острый деструктивный панкреатит. Пациенты были оперированы по поводу аденомы паращитовидной железы.

Результаты. Первичный гиперпаратиреоз редко ассоциируется с развитием острого или хронического панкреатита, однако гиперкальциемия играет важную роль в патогенезе этих заболеваний. Панкреатит обычно возникает на поздней стадии гиперпаратиреоза, что объясняет низкую распространенность этой ассоциации в развитых странах, где первичный гиперпаратиреоз диагностируется на ранней стадии заболевания.

Заключение. Приведенные клинические случаи радикального хирургического лечения аденомы паращитовидной у пациентов с выраженной сопутствующей патологией свидетельствует об эффективности хирургического метода в ряде случаев. При этом необходимо учитывать особенности диагностики, сложности в выявлении данной патологии.

Ключевые слова: аденома паращитовидной железы, рак паращитовидной железы, первичный гиперпаратиреоз, полиорганная недостаточность, паратиреоидэктомия, острый и хронический панкреатит

Конфликт интересов. Авторы заявляют об отсутствии конфликта интересов.

* Иллюстрации к статье – на цветной вклейке в журнал.

BY-NC-SA

https://doi.org/10.31146/1682-8658-ecg-195-11-15-20

Features of diagnosis and treatment of acute and chronic pancreatitis with primary hyperparathyroidism*

S. N. Stjazhkina[1], I. V. Kotova[1], M. F. Zarivchatsky[1], T. E. Chernysheva[2], A. V. Ledneva[1], I. A. Baltachev[1]

[1] Federal State Budgetary Educational Institution of Higher Education "Izhevsk state medical Academy" of the Russian Federation Ministry of Health, 281, Kommunarov Street, Izhevsk, 426034, Russian Federation

[2] Moscow Regional Research and Clinical Institute "MONIKI", 61/2, Shepkina street, Moscow, 129110, Russian Federation

For citation: Stjazhkina S. N., Kotova I. V., Zarivchatsky M. F., Chernysheva T. E., Ledneva A. V., Baltachev I. A. Features of diagnosis and treatment of acute and chronic pancreatitis with primary hyperparathyroidism. *Experimental and Clinical Gastroenterology.* 2021;195(11): 15–20. (In Russ.) DOI: 10.31146/1682-8658-ecg-195-11-15-20

✉ *Corresponding author:*
Ilya A. Baltachev
baltachev15@gmail.com

Svetlana N. Stjazhkina, Doct. of Sci/(Med.), Professor, Department of Surgery; *ORCID: 0000–0003–4159–2674*

Irina V. Kotova, Doct. of Sci/(Med.), a research associate of the Department of Endocrine Surgery; *ORCID: 0000–0003–2517–5854*

Mikhail F. Zarivchatsky, Doct. of Sci/(Med.), Head of the Department of Faculty Surgery No. 2 with the course of Hematology and Transfusiology of the FPC and PPS, Director of the Institute of Hepatopancreatobiliary and Endocrine Surgery

Tatiyana E. Chernyshova, Doct. of Sci/(Med.), Professor, Department of Internal Medicine and Emergency Medicine, Faculty of Advanced Training and Staff Retraining; *ORCID: 0000–0002–1418–7182*

Anna V. Ledneva, Candidate of Sci. (Med.), Assistant of Department of Surgery; *ORCID: 0000–0003–3871–6197*

Ilya A. Baltachev, student; *ORCID: 0000–0001–5658–5165*

* Illustrations to the article are on the colored inset of the Journal.

Summary

Aim: To identify a connection between acute and chronic pancreatitis and primary hyperparathyroidism on the base of clinical cases. To consider the features of the diagnosis and treatment of acute and chronic pancreatitis with primary hyperparathyroidism.

Materials and methods: Over the past 10 years, there have been observed 3 cases of pancreatitis with primary hyperparathyroidism. Two patients were diagnosed with chronic pancreatitis, one patient was diagnosed with acute destructive pancreatitis. Patients were undergoing surgery, parathyroidectomy was performed.

Results: Primary hyperparathyroidism is rarely associated with the occurrence of acute or chronic pancreatitis, but hypercalcemia plays an important role in the pathogenesis of these diseases. Pancreatitis usually occurs in the late stage of hyperparathyroidism, which explains the low prevalence of this association in developed countries, where primary hyperparathyroidism is diagnosed at an early stage of the disease.

Conclusion: These clinical cases of radical surgical treatment of parathyroid adenoma associated with severe concomitant pathology testifies to the effectiveness of the surgical method in some cases. It is necessary to take into account severe concomitant pathology and diagnose and correct it in time.

Keywords: parathyroid adenoma, parathyroid cancer, primary hyperparathyroidism, multiple organ failure, parathyroidectomy, acute and chronic pancreatitis

Conflict of interest. Authors declare no conflict of interest.

Актуальность проблемы острого и хронического панкреатита в абдоминальной хирургии не вызывает сомнений. Заболеваемость острым панкреатитом в России остается стабильно высокой, около 80 случаев на 100000 населения. Для сравнения, ежегодно в США регистрируются около 17 случаев острого панкреатита на 100000 населения. По данным разных авторов острый панкреатит составляет от 10% до 25% от общего числа больных хирургического профиля. У 15–30% больных регистрируются деструктивные формы острого панкреатита. Летальность при тяжелом панкреатите в среднем составляет около 30%, в случае инфицирования – 85% и выше [3,4].

Распространенность хронического панкреатита России составляет 27,4–50 случаев, в Европе – 25–26,4 случаев на 100000 населения [6,7]. В общей клинической практике хронический панкреатит составляет от 0,2 до 0,6% а в структуре заболеваемости органов желудочнокишечного тракта 5.1–9% [2].

Причин острого панкреатита известно более ста, одни из них, такие как желчнокаменная болезнь или алкоголь, не требуют обсуждения, механизм их влияния на поджелудочную железу изучен давно. Другие причины панкреатита, особенно те, которые входят в группу нарушения метаболизма, нуждаются в доказательствах.

Первичный гиперпаратиреоз редко ассоциируется с развитием острого или хронического панкреатита, однако гиперкальциемия играет важную роль в патогенезе этих заболеваний [1]. Клинический синдром первичного гиперпаратиреоза укладывается во фразу: "bones stones, abdominal groans, and psychic moans" [2]. "Abdominal groans" или «брюшные стоны» имеют место при висцеральной гастроинтенстинальной форме проявления первичного гиперпаратиреоза, с развитием хрнического или острого панкреатита, язвенной болезни желудка и двенадцатиперстной кишки.

Первичный гиперпаратиреоз – эндокринное заболевание, характеризуется, избыточной секрецией паратиреоидного гормона при верхне – нормальном или повышенном уровне кальция крови вследствие первичной патологии околощитовидных желез [13]. Первичный гиперпаратиреоз в 80–85% случаев обусловлен солитарной аденомой околощитовидной железы. Гиперпаратиреоз занимает третье место по распространенности среди эндокринных заболеваний после сахарного диабета и патологии щитовидной железы. Ежегодно заболеваемость варьирует от 0,4–18,8 случаев на 10000 человек в зависимости от качества диспансерного обслуживания. Женщины болеют гиперпаратиреозом в 3 раза чаще, чем мужчины [9–12].

Взаимосвязь гиперкальциемии и хронического панкреатита отмечена еще в 1957 г., когда O. Cope и соавторы предположили, что у ряда пациентов хроническим панкреатитом имеет смысл исключать гиперпаратиреодизм. Год спустя эта гипотеза была подтверждена клиническим наблюдением, когда в семье с наследственным гиперпаратиреодизмом у 3 из 9 человек был выявлен хронический панкреатит. В дальнейшем точка зрения о том, что развитие хронического панкреатита возможно при длительной гиперкальциемии у больных гиперпаратиреозом прослеживается в работах многих авторов. Обычно в таких случаях развивается кальцифицирующая форма. Сообщается, что частота хронического панкреатита у больных гиперпаратиреодизмом не превышает 1–2%.

Механизм развития острого панкреатита при гиперпаратиреозе, опираясь на свой 40-летний опыт, в 1979 г. описал в своей монографии П. А. Бенкс, чья книга в 1982 г. была переведена на русский язык [8].

Бенкс писал, что острый панкреатит развивается приблизительно у 7–19% больных с гиперпаратиреодизмом в США и у 6,5% у больных в Европе. Такого рода осложнения присущи больным с аденомой, раком и гиперплазией паращитовидных желез. Развитие панкреатита при гиперпаратиреодизме можно объяснить следующим механизмами: закупоркой панкреатических протоков камнями, активацией трипсина под влиянием кальция на панкреатическую секрецию и васкулитом в поджелудочной железе [8]. Относительно закупорки панкреатических протоков необходимо напомнить, что только у 25–45% больных острым панкреатитом при гиперпаратиреодизме обнаружены камни в протоках. По-видимому, для большинства случаев необходимо иное объяснение. Даже больных с камнями в протоках поджелудочной железы хирургическое лечение гиперпаратиреодизма обычно избавляет от обострений панкреатита. Таким образом, наличие камней в протоках, вероятно, не является критическим фактором, поддерживающим панкреатит при гиперпаратиреодизме [8]. В некоторых случаях добавление кальция к панкреатическому соку человека в системе in vitro способствует превращению трипсиногена в трипсин. Кроме того, в эксперименте на собаках отмечено повышение концентрации кальция в соке поджелудочной железы при увеличении содержания в нем трипсина. Однако у человека такая закономерность не обнаружена [8].

По современным данным возникновение вторичного панкреатита при первичном гиперпаратиреозе встречается не так уж редко, с распространенностью 3,6% (от 1,5 до 15,3%) [15]. Панкреатит обычно возникает на поздней стадии гиперпаратиреоза, что объясняет низкую распространенность этой ассоциации в развитых странах, где первчный гиперпаратиреоз диагностируется на ранней стадии заболевания [15].

Механизм возникновения панкреатита при первичном гиперпаратириозе до сих пор остается спорным вопросом. Есть предположения, гипотезы, которые подтверждаются одними исследованиями и опровергаются другими. Гиперкальциемия может иметь несколько механизмов, способствующих развитию острого или хронического панкреатита. Во-первых, повышенный уровень кальция в панкреатическом соке активирует трипсиноген, превращая его в трипсин; затем происходит активация панкреатических ферментов через лизосомальную систему и гидролазы; далее происходит кальциевое осаждение и образование белковых пробок, ответственных за восходящий панкреатит. Многие авторы отмечают прямое токсическое действие паратгормона на поджелудочную железу, но в то же время панкреатит не встречается у диализных больных при повышенном партгормоне и вторичном гиперпаратиреозе [8, 14, 16]. Есть генетический фактор риска развития панкреатита при первичном гиперпаратириозе. Действительно, мутация гена SPINK1 (Serine Protease Inhibitor Kazal type I) и гена CFTR (Cystic Fibrosis Transmembrane Regulator) чаще обнаруживалась у пациентов с первичным гиперпаратиреозом, у которых развился острый панкреатит [17].

J. J. Jacob и др. была предложена классификация ассоциации первичного гиперпаратиреоза и панкреатита, которая может быть представлена в 4-х формах: первичный гиперпаратиреоз, выявленный при остром панкреатите; первичный гиперпаратиреоз, выявленный при рецидивирующем остром панкреатите без хронического панкреатита; первичный гиперпаратиероз, выявленный при хроническом панкреатите с кальцинозом подже-

лудочной железы или без него; первичный гиперпаратиреоз, осложненный острым панкреатитом в послеоперационном периоде.

За последние 5 лет мы наблюдали 3 случая панкреатита на фоне первичного гиперпаратиреоза. У двух пациентов был диагностирован хронический панкреатит, у одной пациентки острый деструктивный панкреатит. Все пациенты были обследованы и оперированы по поводу аденомы паращитовидной железы: женщина оперированы на базе БУЗ УР «Первая республиканская клиническая больница МЗ УР», мужчины были обследованы в БУЗ УР «Республиканский клинический диагностический центр МЗ УР», оперированы в отделении хирургической эндокринологии ГБУЗ «Московский областной научно-исследовательский институт им. М. Ф. Владимирского».

Пациентка К., 49 лет, поступила в хирургическое отделение 1 РКБ г. Ижевск с жалобами на общую выраженную слабость, тошноту, многократную без болевого синдрома рвоту, не приносящую облегчения, отсутствие стула в течение 12 дней. В течение месяца с начала заболевания наблюдается ежедневная рвота, похудение на 30 кг (в настоящий момент вес – 46 кг). При осмотре состояние средней тяжести, самостоятельно не встает и не передвигается. Выраженная кахексия. Кожные покровы обычной окраски, тургор снижен. Диффузная мышечная атрофия и гипотония. Периферические лимфоузлы не увеличены. Тоны сердца приглушены, Ps – 78 уд, ритмичный. А/д-110/70 мм.рт.ст. Дыхание везикулярное, хрипы не выслушиваются. Живот мягкий, безболезненный во всех отделах. На передней брюшной стенке выраженная телеангиоэктазия. Печень и селезенка не увеличены.

Пациентка находилась на стационарном лечении в районной больнице, затем по срочным показаниям была переведена в гастроэнтерологическое отделение 1 РКБ и получала лечение от ПХЭС с 16.10.2019 по 19.11.2019. На основании данных объективного исследования: в области правой доли щитовидной железы в нижнем полюсе пальпируется объемное образование 3,5×2×2 см мягкоэластической консистенции; данных лабораторных методов диагностики: ПТГ – 2048 пг/мл, $Ca_{общ.}$ – 3,07 ммоль/л, Ca^{++} – 2,31 ммоль/л, ЩФ – 507,23 ед/л; данных инструментальных методов диагностики: УЗИ от 13.11.2019: по заднему контору нижнего полюса справа в проекции ПЩЖ вытянутой формы гипоэхогенное образование 37×14×18 мм (*см. рис. 1 на цветной вклейке в журнал*), консилиумов разных специалистов установлен клинический диагноз: основной заболевание – аденома ПЩЖ справа, ПГПТ, осложнения основного заболевания – гиперкальциемический криз, полиорганная недостаточность.

Из сопутствующих заболеваний следует отметить ПХЭС, хронический панкреатит, язвенную болезнь двенадцатиперстной кишки, рубцовую деформацию луковицы двенадцатиперстной кишки. Результаты других инструментальных методов исследования: Гастроскопия от 11.11.2019: Косвенные признаки патологии со стороны ПЖ. Выраженный рефлюкс гастродуоденит. Желчный дуоденогастральный рефлюкс 3 степени. Грубая рубцово-язвенная деформация луковицы ДПК. Хронический рефлюкс эзофагит. Эритематозный папиллит умеренный. Колоноскопия от 21.10.2019: Эндоскопические признаки ишемического колита в стадии эрозий с поражением слепой, восходящей, поперечной, нисходящей, сигмовидной кишки. Недостаточность баугиниевой заслонки. МРТ от 12.11.2019: Атрофический процесс вещества головного мозга. УЗИ органов брюшной полости (комплексное) от 30.10.2019: состояние после холецистэктомии, диффузных изменений паренхимы с увеличением размеров за счет тела и хвоста поджелудочной железы, микролита левой почки.

Пациентка переведена в хирургическое отделение для оперативного лечения – паратиреоидэктомия справа. Была удалена опухоль желто-оранжевого цвета, с гладкой поверхностью, величиной 4,5×2,0 см (см. рис. 2). После проведенной операции и стационарного лечения состояние пациентки улучшилось; результаты лабораторных методов исследования: ПТГ – 3,0 пг/мл, $Ca_{общ.}$ – 2,45 ммоль/л, Ca^{++} – 1,93 ммоль/л, ЩФ – 685,0 ед/л

Удаленная аденома железы справа у пациентки с выраженной сопутствующей патологией свидетельствует об эффективности хирургического метода. При этом необходимо учитывать тяжелую сопутствующую патологию и своевременно проводить ее диагностику и коррекцию.

У пациентки Б., 23 лет ПГПТ диагностирован «на фоне» беременности 25–26 недель. Поступила в стационар по месту жительства на 15 неделе беременности с жалобами на острые боли в эпигастральной области, рвоту. С подозрениями на панкрканекроз на вторые сутки оперирована: верхне-срединная лапаротомия, ревизия брюшной полости, дренирование сальниковой сумки, забрюшинного пространства и брыжейки. Послеоперационное течение – тяжелое. По данным УЗИ – ОСТРЫЙ ПАНКРЕАТИТ, реактивный левосторонний плеврит, кальцификация плаценты. Переведена в отделение абдоминальной хирургии МОНИКИ. В связи с гиперкальциемией (3,6 ммоль/л), гипофосфатетмией (0,84 ммоль/л) консультирована эндокринологом. При УЗИ –новообразование в проекции левой нижней ОЩЖ. Уровень ПТГ – 339 пг/мл. Для подготовки к операции в течении 2 сут. Проводилась коррекция электролитных нарушений – воспаление дефицита калия, магния; по поводу угрозы прерывания беременности – гинипрал, в связи с предотвращением развития желудочно-кишечного кровотечения вводится – омепразол. Операция: удаление аденомы левой нижней ОЩЖ. В послеоперационном периоде – уровень Са++, Са оставался повышенным в течении 3 суток, на 4-е сутки развилась гипокальциемия, прогрессировали гипокалиемия, гипомагниемия, уровень креатинина – в пределах нормальных значений. Послеоперационное состояние корректировалось назначением препаратом кальция, магния, омепразола. Патоморфологическое исследование – аденома ОЩЖ. Роды срочные (кесарево сечение), ребенок здоров.

Пациент Р., 60 лет, считает себя больным последние 2 года, когда появились указанные жалобы. С течением времени состояние прогрессивно ухудшалось. Последние 6 месяцев самостоятельно передвигаться не может. В августе-сентябре 2000 г. находился на обследовании в отделении неврологии МОНИКИ, где по данным биохимического исследования крови (повышение уровня $Ca_{общ.}$ и Ca^{++}, повышение активности ЩФ), характерной рентгенологической картине костей (гиперпаратиреоидная остеодистрофия), наличия при РКТ в переднем средостении объемного образования до 4 см в диаметре, диагностирован ПГПТ.

При осмотре состояние средней тяжести, самостоятельно не встает и не передвигается. Выраженная кахексия. Кожные покровы обычной окраски, тургор снижен. Диффузная мышечная атрофия и гипотония. Периферические не увеличены. Тоны сердца приглушены, Ps – 78 ударов, ритмичный, АД – 110/70 мм рт. ст. Дыхание везикулярное, хрипы не выслушиваются. Живот мягкий, безболезненный во всех отделах. Печень и селезенка не увеличены.

Данные лабораторных исследований: клинический анализ крови – Hb – 122 г/л, эритроциты RBC – $4{,}2x10^{12}$/л, лейкоциты WBC – $12{,}6x10^{9}$/л, СОЭ –60 мм/ч; общий анализ мочи – реакция щелочная, белок – 0,264 г/л, лейкоциты – 30–50 в п/зр; биохимическое исследование крови: креатинин – 141 мкмоль/л, глюкоза – 7,9 ммоль/л, $Ca_{общ}$ – 3,4 ммоль/л, Ca^{++} – 1,12 ммоль/л, ПТГ – 680 пг/мл, ЩФ – 1703 ед/л; остальные показатели – в пределах нормы.

УЗИ области шеи, брюшной полости, забрюшинного пространства – ЩЖ увеличена до II ст., структура изменена, в правой доле – узел до 1 см в диаметре; холелитиаз, хронический панкреатит; диффузные изменения почек, киста правой почки, камни обеих почек.

ФГС – эрозивный рефлюкс – эзофагит, недостаточность кардии, эрозивный гастрит, поверхностный бульбодуоденит.

Краниограмма – изменения костей свода черепа, характерные для гиперпаратиреоидной остеодистрофии.

РКТ органов шеи и средостения: в передневерхнем средостении (до уровня дуги аорты) определяется объемное образование неоднородной структуры с наличием кальцинатов, размером 45×31×18 мм, с относительно четким контуром и интимно прилагающее на ограниченном протяжении к передней поверхности брахеоцефальных сосудов; увеличенных л/у в средостении не определяется; в корне правого легкого – единичные мелкие кальцинаты; очаговых и инфильтративных изменений в ткани обоих легких не определяются.

Произведена операция – расширенная резекция ЩЖ (субтотальная резекция правой доли с удалением перешейка и частичная резекция левой доли), тимэктомия с паратиреоаденомой. Гистологическое исследование: рак ОЩЖ.

В первые сутки после операции находился в отделении реанимации. На 2 сутки переведен в отделение хирургической эндокринологии, однако к вечеру в связи с нестабильной гемодинамикой вновь переведен в отделение реанимации. Гемодинамика на фоне введения преднизолона оставалась стабильной, однако стала нарастать почечная и дыхательная недостаточность, переведен на ИВЛ. Появились клинические признаки гипокальциемии (тризм лицевой мускулатуры, положительный симптом Хвостека), уровень $Ca_{общ.}$ – 1,5 ммоль/л. Проводилась инфузионная терапия реополиглюкином, растворами электролитов, ежедневно вводилось 40 мл 10% хлористого кальция, до 1 г лазика/сут. В связи с анемией трижды проводилось переливание эритроцитарной массы. Несмотря на проводимую терапию, состояние пациента оставалось крайне тяжелым, нарастала почечная недостаточность; на фоне постоянного введения адреналина, усиливалась сердечно-сосудистая недостаточность с выраженной тенденцией к гипертонии (АД в пределах 60/40 мм рт. ст.) На третий день после операции констатировали смерть.

Патологический диагноз: рак ОЩЖ, удаление опухоли, тимэктомия, расширенная резекция ЩЖ. Осложнения: паратиреоидная остеодистрофия, нефролитиаз, почечная недостаточность; некроз головки поджелудочной железы, множественные жировые некрозы парапанкреатической клетчатки, брыжейки и сальника; отек легких; отек головного мозга.

Нельзя исключить, что причиной развития панкреонекроза стали операционный стресс и стойкая гипокальциемия в послеоперационном периоде. Непосредственной причиной смерти является полиорганная недостаточность, обусловленная нарастающей почечной недостаточностью и панкреонекрозом, который клинически не был диагностирован.

Заключение

Приведенные клинические случаи радикального хирургического лечения аденомы паращитовидной у пациентов с выраженной сопутствующей патологией свидетельствуют об эффективности хирургического метода в ряде случаев. При этом необходимо учитывать важность диагностических мер, предопределяющих не только постановку диагноза, но и дальнейшее лечение. Клиника при панкреонекрозе может быть весьма разнообразной, и чаще всего, как мы убедились, она отягощена сопутствующей патологией, которая в свою очередь имеет сложности в ее выявлении. При несвоевременной диагностике и коррекции она может привести к летальному случаю.

Литература | References

1. Valeeva F.V., Kiseleva T. A., Bareeva L. T., Gazimova R. A. Primary hyperparathyroidism (clinical case). *Practical medicine.* 2016;2(4):15–16. (in Russ.)

   Первичный гиперпаратиреоз (клинический случай) / Ф. В. Валеева [и др.] // Практическая медицина. – 2016. – Т. 2, № 4. – С. 15–16.

2. Kovalenko Yu.V., Tolstokorov A. S., Rossolovsky A. N., et al. Primary hyperparathyroidism: current state of the problem (review). *Saratov Journal of Medical Scientific Research*. 2017; 13 (4): 849–853. (in Russ.)

   Первичный гиперпаратиреоз: современное состояние проблемы / Ю. В. Коваленко [и др.] // Саратовский научно-медицинский журнал. – 2017. – Т. 13, № 4. – С. 849–853.

3. Pinchuk N.E., Romash A. V. Features and difficulties in the diagnosis of primary hyperparathyroidism. *Lechenie i profilaktika*. 2018;8(2):92–98. (in Russ.)

   Пинчук Н. Е., Ромаш А. В. Особенности и трудности диагностики первичного гиперпаратиреоза / Н. Е. Пинчук, А. В. Ромаш // Лечение и профилактика. – 2018. – Т. 8, № 2. – С. 92–98.

4. Velichko A.V., Dundarov Z. A., Pokhozhai V. V., Zyblev S. L. Surgical treatment of primary hyperparathyroidism. *Problemy zdorov'ya i ekologii*. 2016; 49(3): 70–76. (in Russ.)

   Хирургическое лечение первичного гиперпаратиреоза / А. В. Величко [и др.] // Проблемы здоровья и экологии. – 2016. – Т. 49, № 3. – С. 70–76.

5. Elgazzar A., Alenezi S. Parathyroid gland. In: Elgazzar A, editor. Pathophysiologic Basis of Nuclear Medicine. 3rd ed. Berlin, Germany: Springer; 2014.

6. Styazhkina C. N., Kotova I. V. Monograph Lambert Academic Publishing Berlin 2019. 80 P. (in Russ.)

   Стяжкина С. Н., Котова И. В. Монография Lambert Academic Publishing Berlin 2019. С. 80

К статье

Особенности диагностики и лечения острого и хронического панкреатита при первичном гиперпаратиреозе (стр. 15–20)

To article

Features of diagnosis and treatment of acute and chronic pancreatitis with primary hyperparathyroidism (p. 15–20)

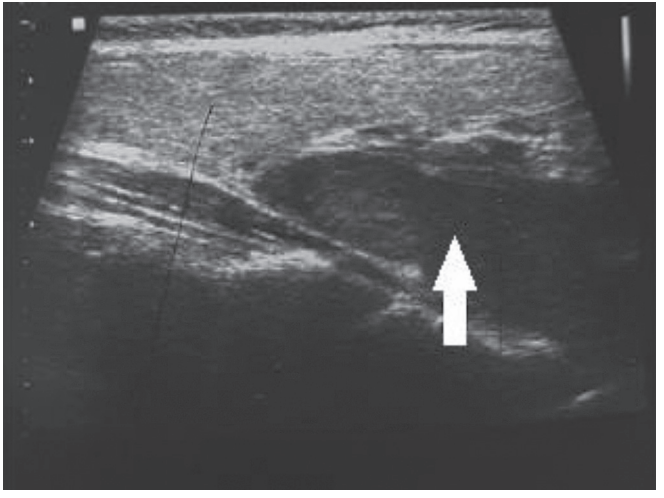

Рисунок 1.
УЗИ паращитовидной железы. Гипоэхогенное образование 37×14×18 мм.

Figure 1.
Ultrasound of the parathyroid gland. Hypoechoic formation of 37×14×18 mm.

Рисунок 2.
Аденома паращитовидной железы 4,5×2,0 см.

Figure 2.
Parathyroid adenoma 4,5×2,0 cm.