BY-NC-SA

https://doi.org/10.31146/1682-8658-ecg-190-6-18-28

Поражения желудочно-кишечного тракта при различных вариантах течения COVID-19 у детей

Карпович Г. С.[1, 2], Куимова И. В.[1], Шестаков А. Е.[1], Извекова И. Я.[1], Панасенко Л. М.[1], Помогаева А. П.[3], Лукашова Л. В.[3], Евстропов А. Н.[1]

[1] ФГБОУ ВО «Новосибирский государственный медицинский университет», Красный проспект, 52, Новосибирск, 630091, Россия

[2] ГБУЗ НСО «Детская городская клиническая больница № 3», Охотская ул., 81, Новосибирск, Новосибирская обл., Россия, 630040

[3] ФГБОУ ВО «Сибирский государственный медицинский университет» Минздрава России, Томск, Россия

Для цитирования: Карпович Г. С., Куимова И. В., Шестаков А. Е., Извекова И. Я., Панасенко Л. М., Помогаева А. П., Лукашова Л. В., Евстропов А. Н. Поражения желудочно-кишечного тракта при различных вариантах течения COVID-19 у детей. Экспериментальная и клиническая гастроэнтерология. 2021;190(6): 18–28. DOI: 10.31146/1682-8658-ecg-190-6-18-28

✉ *Для переписки:*
Карпович Глеб Сергеевич
karpovich.gleb@yandex.ru

Карпович Глеб Сергеевич, ассистент кафедры инфекционных болезней; врач-инфекционист; *ORCID: 0000–0003–0982–6952*
Куимова Ирина Валентиновна, д.м.н., профессор кафедры инфекционных болезней; *ORCID: 0000–0003–4727–1636*
Шестаков Александр Евгеньевич, ординатор кафедры инфекционных болезней; *ORCID: 0000–0001–6402–6611*
Извекова Ирина Яковлевна, д.м.н., профессор кафедры инфекционных болезней
Панасенко Людмила Михайловна, д.м.н., профессор кафедры пропедевтики детских болезней
Помогаева Альбина Петровна, д.м.н., профессор кафедры детских болезней
Лукашова Лариса Владимировна, д.м.н., профессор, заведующий кафедрой инфекционных болезней и эпидемиологии
Евстропов Александр Николаевич, д.м.н., профессор кафедры микробиологии, вирусологии и иммунологии

Резюме

Цель исследования. Изучить особенности поражений желудочно-кишечного тракта при различный вариантах течения COVID-19 у детей.

Материалы и методы. Проведено одноцентровое проспективное исследование, посвященное изучению клинических и лабораторных проявлений поражения желудочно-кишечного тракта (ЖКТ) при различных вариантах течения COVID-19 у детей. Исследование проводилось в следующих группах: группа № 1 — пациенты детского возраста с верифицированным диагнозом (согласно МКБ 10) «U07.1. COVID-19 вирус идентифицирован, подтвержден лабораторными исследованиями, независимо от тяжести клинических признаков или симптомов», n = 524; группа № 2 — пациенты детского возраста с верифицированным диагнозом (согласно МКБ 10) «U10.9 Мультисистемный воспалительный синдром, связанный с COVID-19 неуточненный», n=46. В статье приводится краткое описание наблюдений развития аутоиммунных патологий (язвенного колита, аутоиммунного гепатита) у пациентов детского возраста, вероятным триггером для которых могла являться перенесенная COVID-19 инфекция.

Результаты. Ведущими симптомами со стороны ЖКТ у пациентов группы № 1 являлись симптомы острого гастроэнтерита, зарегистрированные в 37,6% случаев. Диарея определялась в 21,2% случаев, рвота — у 16,5%; абдоминально-болевой синдром — 9,2%. Указанные проявления статистически более значимо регистрировались у пациентов до года, а также у детей первых трех лет жизни ($p \leq 0,05$). Гастро-интестинальный синдром у пациентов группы № 2 регистрировался в 67,4% случаев, при этом рвота — 60,9% случаев, диарейный синдром — 23,9% случаев, абдоминально-болевой синдром — 82,6%. Другими проявлениями со стороны ЖКТ у пациентов указанной группы явились: реактивный гепатит — 69,6% случаев (средние показатели АЛТ — 98 (47; 347); АСТ — 107 (34; 347)), реактивный панкреатит — 60,8% случаев (средние показатели амилазы — 127 (28;269); липазы — 196 (47;107)). Указанные поражения имели реактивный воспалительныхй характер, с вероятным иммунным механизмом развития.

Ключевые слова: COVID-19, гастроэнтерология, инфекционные болезни, мультисистемный воспалительный синдром

Конфликт интересов. Авторы заявляют об отсутствии конфликта интересов.

https://doi.org/10.31146/1682-8658-ecg-190-6-18-28

BY-NC-SA

Gastrointestinal tract diseases at different stages of COVID-19 in children

G. S. Karpovich[1, 2], I. V. Kuimova[1], A.E. SHestakov[1], I. Ya. Izvekova[1], L. M. Panasenko[1], A. P. Pomogaeva[3], L. V. Lukashova[3], A. N. Evstropov[1]

[1] Novosibirsk medical state university, 630091 Novosibirsk, Krasniy prospekt, 52, Russia

[2] Children's city Hospital number 3, 630040, region. Novosibirsk, Novosibirsk, st. Okhotskaya, 81, Russia

[3] Siberian State Medical University, Ministry of Health of the Russian Federation, Tomsk, Russia

For citation: Karpovich G. S., I. V. Kuimova I. V., SHestakov A.E., Izvekova I. Ya., Panasenko L. M., Pomogaeva A. P., Lukashova L. V., Evstropov A. N. Gastrointestinal tract diseases at different stages of COVID-19 in children. *Experimental and Clinical Gastroenterology.* 2021;190(6): 18–28. (In Russ.) DOI: 10.31146/1682-8658-ecg-190-6-18-28

Gleb S. Karpovich, Assistant of the Department of Infectious Diseases; infectious disease physician; *ORCID: 0000–0003–0982–6952*
Irina V. Kuimova, Doctor of Medical Sciences, Professor of the Department of Infectious Diseases; *ORCID: 0000–0003–4727–1636*
Aleksander E. SHestakov,Resident of the Department of Infectious Diseases; *ORCID: 0000–0001–6402–6611*
Irina Ya. Izvekova, Doctor of Medical Sciences, Professor of the Department of Infectious Diseases
Ludmila M. Panasenko, Doctor of Medical Sciences, Professor of the Department of Propedeutics of Childhood Diseases
Albina P. Pomogaeva, Doctor of Medical Sciences, Professor of the Department of Children's Diseases
Larisa V. Lukashova, Doctor of Medical Sciences, Professor, Head of the Department of Infectious Diseases and Epidemiology
Aleksander N. Evstropov, Doctor of Medical Sciences, Professor of the Department of Microbiology, Virology and Immunology

✉ *Corresponding author:*
Gleb S. Karpovich
karpovich.gleb@yandex.ru

Summary

Purpose of the study. To investigate the features of lesions of the gastrointestinal tract in different variants of the course of COVID-19 in children.

Materials and methods. A single-center prospective study was carried out to study the clinical and laboratory manifestations of gastrointestinal tract (GIT) lesions in different variants of the course of COVID-19 in children. The study was carried out in the following groups: group No. 1 — pediatric patients with a verified diagnosis (according to ICD 10) "U07.1. COVID-19 virus identified, confirmed by laboratory tests, regardless of the severity of clinical signs or symptoms ", n = 524; group No. 2 — pediatric patients with a verified diagnosis (according to ICD 10) "U10.9 Multisystem inflammatory syndrome associated with COVID-19, unspecified", n = 46. The article provides a brief description of the observations of the development of autoimmune pathologies (ulcerative colitis, autoimmune hepatitis) in pediatric patients, for whom a postponed COVID-19 infection could be a probable trigger.

Results. The leading symptoms of the gastrointestinal tract in patients of group No. 1 were symptoms of acute gastroenteritis, registered in 37.6% of cases. Diarrhea was detected in 21.2% of cases, vomiting — in 16.5%; abdominal pain syndrome — 9.2%. These manifestations were statistically more significant in patients under one year of age, as well as in children of the first three years of life ($p \leq 0.05$). Gastrointestinal syndrome in patients of group No. 2 was registered in 67.4% of cases, with vomiting — 60.9% of cases, diarrheal syndrome — 23.9% of cases, abdominal pain syndrome — 82.6%. Other manifestations of the gastrointestinal tract in patients of this group were: reactive hepatitis — 69.6% of cases (average ALT — 98 (47; 347); AST — 107 (34; 347)), reactive pancreatitis — 60.8% of cases (average values of amylase — 127 (28; 269); lipase — 196 (47; 107)). These lesions were of a reactive inflammatory nature, with a probable immune development mechanism.

Conflict of interest. Authors declare no conflict of interest.

Введение

Появление совершенно нового вирусного агента – SARS-CoV-2, ознаменовала появление заболевания, которому Всемирная Организация Здравоохранения (ВОЗ) присвоила официальное название, Coronavirus Disease 2019 (COVID-19) [1]. Указанный этиологический агент привел к развитию крупнейшей в новейшей истории человечества пандемии, повлекшей за собой колоссальные человеческие и экономические потери, а также международное изменение уклада жизни. По данным ВОЗ, на 18 марта 2021, в мире зарегистрировано более 120 миллионов случаев, около 2 700 000 летальных случаев. На долю детского населения приходится от 2.1 до 8.4 процентов подтвержденных случаев

по данным национальных статистических отчетов Канады, Китая и некоторых стран Европы [2–4]. Пандемия COVID-19 продолжается, а ее последствия и по настоящее время остаются непредсказуемыми.

На начальных этапах пандемии, детское население рассматривалась как наименее уязвимая по возможности развития тяжелого течения COVID-19 группа пациентов. Однако, на сегодняшний день в мировой литературе имеются описания развития фатального течения COVID-19 у педиатрических пациентов с тяжелой соматической патологией [5–8]. Кроме того, в июле 2020 года из Великобритании поступило сообщение о восьми случаях развития неизвестной болезни у детей, в некоторых клинических проявлениях схожей с болезнью Кавасаки [9]. Позже, благодаря многочисленным исследованиям, выяснится, что это не что иное, как проявление нового воспалительного синдрома, возникающего на фоне текущей или уже перенесенной коронавирусной инфекции – Pediatric Inflammatory Multisystem Syndrome (PIMS) или Multi Inflammatory Syndrome in Children (MIS-C). Таким образом, становится очевидно, что дети также являются группой риска по развитию тяжелого течения COVID-19, а также COVID-19 ассоциированных состояний.

С самого начала пандемии огромное количество специалистов занимались изучением вируса, особенностями распространения, исследовали клинические проявления заболевания, а также подходами к диагностике и лечению. Изначально новую коронавирусную инфекцию рассматривали исключительно, как заболевание органов дыхания. Действительно, с этим трудно поспорить, ведь ведущими клиническим проявления заболевания являются лихорадка, сухой кашель, слабость и одышка [10]. Однако, сейчас уже с уверенностью можно говорить о том, что это заболевание протекает с вовлечением в патологический процесс различных органов и систем, в том числе и пищеварительной системы [11]. По результатам многочисленных исследований выявлено значительное количество случаев, с признаками поражения желудочно-кишечного тракта (ЖКТ), среди которых наиболее распространенными были тошнота, боль в животе и диарея. Симптомы поражения гастроинтестинального тракта имеют особое значение у пациентов с COVID-19. Относительно течения заболеваний, вызванных остальными коронавирусами, данные симптомы появляются рано, а их появление влияет на тяжесть и прогноз заболевания. В некоторых случаях, COVID-19 может протекать только с клиникой поражения ЖКТ [12–14]. При этом пациенты, у которых заболевание проявляется только симптомами со стороны гастроинтестинального тракта, позже обращаются за помощью, что ведет к более поздней диагностике заболевания, ухудшению прогноза и созданию условий повышенного риска заражения для окружающих [12]. Таким образом, поражение ЖКТ на фоне COVID-19 имеет особое значение.

Среди острых внелегочных проявлений у детей именно поражение ЖКТ является ведущим синдромом новой коронавирусной инфекции. По данным различных источников диспепсические явления у детей наблюдаются в порядке 10% случаев. Наиболее часто встречающимися симптомами являются тошнота, диарея и боль в животе [15,16]. Помимо вышеизложенного, у детей возможно формировании синдрома мальабсорбции, что является сильным ударом по развивающемуся организму, требующему постоянного поступления микро- и макронутриентов.

Важной особенностью COVID-19 является его способность оказывать значительное влияние на иммунную систему человека. Данный факт впоследствии может привести к различным неблагоприятным иммунологическим реакциям, в частности, развитию Мультисистемного воспалительного синдрома (MIS-C). Клинические проявления, данного синдрома, крайне разнообразны, при этом среди них также выделяют поражения органов (желудочно-кишечного тракта) ЖКТ [17,18]. Имеются данные, что после перенесенной коронавирусной инфекции возможно развитие ряда аутоиммунных заболеваний, при которых отмечается поражение ЖКТ [19–20].

Учитывая все вышеизложенное, изучение эпидемиологических, патофизиологических, клинических и лабораторных особенностей поражения ЖКТ на фоне течения COVID-19, MIS-C, а также их отдаленных последствий, в частности, аутоиммунных заболеваний с поражением гастроинтестинального тракта, является актуальным направлением для исследования на современном этапе развития медицины.

Материалы и методы

Проведено одноцентровое проспективное исследование, посвященное изучению клинических и лабораторных проявлений поражения желудочно-кишечного тракта на разных стадиях течения COVID-19 у детей. Исследование проводилось в следующих группах: группа № 1 – пациенты детского возраста с верифицированным диагнозом (согласно МКБ 10) «U07.1. COVID-19 вирус идентифицирован, подтвержден лабораторными исследованиями, независимо от тяжести клинических признаков или симптомов», n = 524; группа № 2 – пациенты детского возраста с верифицированным диагнозом (согласно МКБ 10) «U10.9 Мультисистемный воспалительный синдром, связанный с COVID-19 неуточненный», n=46. Приводится описание парных случаев дебюта воспалительного заболевания кишечника и аутоиммунного гепатита у пациентов детского возраста, перенесших COVID-19 ассоциированный детский мультисистемный воспалительный синдром (MIS-C). Анализировались основные клинические и лабораторные проявления поражения ЖКТ в указанных группах. Статистический анализ проводился с использованием лицензионной версии программы Statistica 12,0. Учитывая ограниченное количество наблюдений, отсутствие нормальности распределения (не пройденные кри-

терии Колмагорова-Смирнова и Шапиро-Уилка) в качестве средний величин определялась медиана и квартили, данные представлены в виде Me (P25; P75), для количественных переменных, для качественных проводилось определение долей, данные представлены в%. Сравнение по количественным переменным осуществлялось с применением непараметрического критерия Манна-Уитни (t-тест), по качественным переменным с использованием критерия χ2-Пирсона. Различия считали статистически значимыми при p≤0,05. Приведены краткие клинические наблюдения развития аутоиммунных патологий (язвенного колита, аутоиммунного гепатита) у пациентов детского возраста, вероятным триггером для которых могла являться перенесенная COVID-19 инфекция.

Результаты

Возрастная характеристика пациентов группы № 1 представлена *в таблице 1*.

Проявления со стороны пищеварительной системы в группе № 1 были зарегистрированы у 197 пациентов, что составило 37,6% случаев. В клинической картине доминировали проявления острого гастроэнтерита, ведущими клиническими проявлениями явились: диарея – у 111 пациентов (21,2% случаев); рвота – у 86 пациентов (16,5% случаев); абдоминально-болевой синдром – у 48 пациентов (9,2% случаев). Возрастные особенности клинический проявлений поражения ЖКТ у пациентов исследуемой группы представлено *в таблице 2*.

Таким образом, проявления со стороны ЖКТ статистически значимо чаще регистрировались у пациентов раннего возраста – дети до года и дошкольники, картина абдоминально-болевого синдрома у детей дошкольного и школьного возраста.

Особенности клинических проявлений острого гастроэнтерита у пациентов группы № 1 представлены *в таблице 3*, существенных различий в возрастном аспекте обнаружено не было.

При этом в копрограмме у указанных пациентов регистрировалось в основном отсутствие выраженных воспалительных изменений, средний показатель лейкоцитов в копрограмме составил 6 (2;18) клеток в поле зрения. Доминировали проявления таких лабораторных синдромов, как ферментативная недостаточность и мальабсорбция, что характерно и для других вирусных поражений ЖКТ.

Возрастная характеристика пациентов группы № 2 представлена *в таблице 4*.

Поражения ЖКТ у пациентов группы № 2 являлись одними из самых распространенных состояний. Частота встречаемости различных клинических синдромов у пациентов группы № 2 представлена *на рисунке 1*. Гастро-интестинальный синдром регистрировался у 31 пациента (67,4% случаев), при этом рвота регистрировалась у 28 больных (60,9% случаев), диарейный синдром у 11 пациентов (23,9% случаев).

Параклиничеки, проявления диарейного синдрома чаще характеризовались воспалительными изменениями, средний показатель лейкоцитов в копрограмме составил 21 (8;65), в сравнении с показателями группы № 1, что являлось статистически значимо (p=0,01). У 5 пациентов (17,4% случаев) по данным копрограммы регистрировалось наличие эритроцитов, что может быть расценено как проявления колита. Особенности гастроинтестинального синдрома у пациентов группы № 2 представлено *в таблице 5*.

Таблица 1
Возрастная характеристика пациентов группы № 1 (пациенты детского возраста с острой COVID-19 инфекцией)

Возраст	До 1 года	1–3 года	4–7 лет	8–12 лет	13 лет и старше
n	105	110	127	98	84
%	20	21	24	19	16

Таблица 2
Возрастные особенности поражений ЖКТ у пациентов группы № 1 (пациенты детского возраста с острой COVID-19 инфекцией)

Симптомы \ Возраст	До 1 года	1–3 года	4–7 лет	8–12 лет	13лет и старше
Диарея n/N (%)	28/105 (26,7)	43/110 (39,1)	19/127 (15)	15/98 (15,3)	6/84 (7,1)
Рвота n/N (%)	31/105 (29,5)	29/110 (26,4)	9/127 (7,1)	13/98 (13,3)	4/84 (4,8)
Абдоминально-болевой синдром n/N (%)	-	19/110 (17,5)	21/127 (16,5)	6/98 (6,1)	2/84 (2,4)

Расчет показателя p для указанных возрастных групп (критерий χ2-Пирсона)

Диарея

p (критерий χ2)	До 1 года	1–3 года	4–7 лет	8–12 лет	13 лет и старше
До 1 года	-	0,05	0,03	0,05	→0
1–3 года	0,05	-	→0	→0	→0
4–7 лет	0,03	→0	-	≥0,05	≥0,05
8–12 лет	0,05	→0	0,9	-	≥0,05
13 лет и старше	→0	→0	≥0,05	≥0,05	-

таблица 2
продолжение

p (критерий χ2)	**До 1 года**	**1–3 года**	**4–7 лет**	**8–12 лет**	**13 лет и старше**
			Рвота		
p (критерий χ2)	До 1 года	1–3 года	4–7 лет	8–12 лет	13 лет и старше
До 1 года	-	≥0,05	→0	0,005	→0
1–3 года	≥0,05	-	→0	0,02	→0
4–7 лет	→0	→0	-	0,1	≥0,05
8–12 лет	0,005	0,02	0,1	-	0,05
13 лет и старше	→0	→0	≥0,05	0,05	-
			Абдоминально-болевой синдром		
p (критерий χ2)	До 1 года	1–3 года	4–7 лет	8–12 лет	13 лет и старше
До 1 года	-	-	-	-	-
1–3 года	-	-	≥0,05	0,01	→0
4–7 лет	-	≥0,05	-	0,02	0,001
8–12 лет	-	0,01	0,02	-	≥0,05
13 лет и старше	-	→0	0,001	≥0,05	-

Таблица 3
Особенности гастро-интестинального синдрома у пациентов группы № 1 (пациенты детского возраста с острой COVID-19 инфекцией)

Параметр / Симптомы	**Количество (раз/сут) (Me(P25; P75))**	**Продолжительность (дни) (Me(P25; P75))**
Диарея	7 (3;12)	6 (2;8)
Рвота	4 (2;14)	2 (1;4)

Таблица 4
Возрастная характеристика пациентов группы №1 (пациенты детского возраста с COVID-19 ассоциированным MIS-C)

Возраст	**До 1 года**	**1–3 года**	**4–7 лет**	**8–12 лет**	**13 лет и старше**
n	4	9	18	13	2
%	9	20	39	28	4

Рисунок 1.
Частота встречаемости различных клинических синдромов у пациентов группы № 2 (пациенты детского возраста с COVID-19 ассоциированным MIS-C)

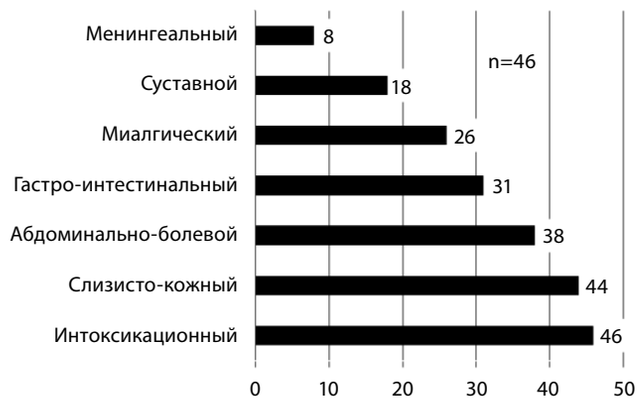

Таблица 5
Особенности гастро-интетсинального синдрома у пациентов группы № 2 (пациенты детского возраста с COVID-19 ассоциированным MIS-C)

Параметр / Симптомы	**Количество (раз/сут) (Me(P25; P75))**	**Продолжительность (дни) (Me(P25; P75))**
Диарея	3 (1;6)	2 (1;6)
Рвота	12 (4;18)	4 (1;6)

Таким образом, проявления гастро-интестинального синдрома у пациентов группы № 2 характеризовались относительным преобладанием рвоты, и меньшей продолжительностью, что отражает их реактивный характер.

Отдельного внимания заслуживает абдоминально-болевой синдром, регистрирующийся у 38 пациентов (82,6% случаев). Морфологическим субстратом для него, вероятно явилась мезентериальная лимфоаденопатия, зафиксированная по данным УЗИ диагностики у всех указанных пациентов.

Другими симптомами со стороны ЖКТ, регистрировавшимися при MIS-C являлись различные реактивные изменения, в частности реактивный гепатит, регистрирующийся у 32 пациентов (69,6% случаев), характеризовавшийся умеренными проявлениями цитолитического синдрома (средние показатели АЛТ – 98 (47; 347); АСТ – 107 (34; 347)), реактивный панкреатит, зарегистрированный у 28 пациентов (60,8% случаев) характеризовавшийся умеренными проявлениями ферментемии (средние показатели амилазы – 127 (28;269); липазы – 196 (47;107)). Указанные параклинические изменения подтверждались наличием диффузных изменений паренхимы печени и поджелудочной железы по данным УЗИ ОБП у всех указанных пациентов. Помимо этого, одним из проявлений MIS-C со стороны ЖКТ являлось обнаружения реактивного выпота в брюшной полости, зарегистрированное у 14 пациентов (30,4% случаев).

В целом, следует отметить, что поражения ЖКТ у пациентов группы № 2, вероятно имеют реактивный характер и являются отражением гипервоспалительной реакции, ассоциированной с острой или перенесенной COVID-19 инфекцией, и потенциально имею иммунные механизмы развития.

Дискуссия

Поражения ЖКТ при COVID-19 являются актуальным и дискутабельным вопросом. Патогенез и последствия указанных поражений на настоящий момент являются не ясными.

ACE-2 или ангиотензинпревращающий ферермент 2, играет одну из ключевых ролей в патогенезе заболевания, данный белок является специфическим рецептором, связываясь с которым вирус проникает в клетку путем эндоцитоза. Наибольшая концентрация представленных рецепторов представлена на альвеолоцитах 1 и 2 типа. Кроме того, эпителиальные клетки тонкого кишечника являются местом высокой экспрессии данного рецептора, что создает благоприятные условия для проникновения возбудителя и обуславливает относительно высокую распространенность симптомов поражения ЖКТ [21]. Данный механизм, прямого вирус-опосредованного поражения эпителия выглядит наиболее логичным, но по результатам некоторых исследований показано, что не у всех пациентов с гастроинтестинальными симптомами обнаруживается РНК SARS-CoV-2 в кале [22]. Важной непептидазной функцией ACE2 является участие в транспорте аминокислот через стенку тонкого кишечника. Одной из таких аминокислот является триптофан, регулирующий секрецию антимикробных пептидов, которые влияют на состав кишечного микробиома. Это объясняет наличие колита у мышей с недостаточностью ACE2, у которых происходит нарушение транспорта триптофана и его недостаток ведет к дисбактериозу и воспалению [23]. Учитывая тот факт, что инфицирование SARS-CoV-2 характеризуется снижением экспрессии ACE2, следовательно, данный механизм можно считать одним из наиболее вероятных патогенетических причин развития гастро-интестинального синдрома при COVID-19 [24]. В исследовании Ye et al. также обсуждались другие механизмы, в том числе побочные эффекты антибиотикотерапии и создание оси кишечника, которая опосредует поражение кишечника иммунного характера, при первичном поражении дыхательной системы [21]. Недавнее исследование Vuille-dit-Bille et al. показало положительную корреляцию экспрессии ACE2 в тонком кишечнике с повышенной экспрессией мРНК ACE2 при старении. Таким образом, экспрессия рецепторов ACE2 у детей по сравнению с пожилыми пациентами снижена. Таким образом, современные авторы предполагают, что, хотя у детей и взрослых наблюдается сходная частота гастроинтестинальных симптомов, симптомы у детей обычно представлены менее выраженной клинической картиной, в связи с меньшей экспрессией ACE2 [24].

Одно из исследований показало, что у взрослых пациентов с диареей отмечалось значительное повышение воспалительных цитокинов IL-6, IL-10 и TNF-альфа, что вероятно связано с развитием цитокинового шторма и вовлечением нескольких сиситем. Таким образом, симптомов поражения ЖКТ у взрослых часто ассоциированы с мультисистемным поражением, спровоцированным SARS-CoV-2 [25].

Особого внимания заслуживают поражение печени. В качестве маркеров поражения рассматриваются концентрации АСТ и АЛТ, повышение которых свидетельствует о цитолизе. Механизмы поражения на сегодняшний день изучены недостаточно, выделено несколько патогенетических вариантов, которые могут играть ту или иную роль в развитии поражения печени [26]. По результатам мета-анализа 551 пациента детского возраста с лабораторно подтвержденным диагнозом COVID-19 было отмечено, что в 9% случаев (35/290) наблюдается повышенный уровень АЛТ, а в 18% случаев (58/280) – высокий уровень АСТ, что говорит о высокой предрасположенности детей к поражению печени на фоне COVID-19 [27].

Среди патогенетических механизмов поражения основными являются [26]:

- Поражения печени, в результате системной воспалительной реакции;
- Гипоксическое повреждение печени, в результате развивающейся дыхательной недостаточности;
- Поражения печени обусловленные приёмом гепатотоксичных лекарственных препаратов;
- Реактивация (обострение) существующих хронических заболеваний печени.

Вторым по распространенности экстрапульмональным поражением COVID-19 является развитие системных осложнений в виде MIS-C. VIS-C, ассоциированный с COVID-19, вероятно является аналогом «цитокинового шторма» у взрослых пациентов, выделенный синдром можно отнести к наиболее тяжелому проявлению COVID-19 у детей [28]. По данным крупного исследования в США, включающего 186 пациентов до 21 года с установленным диагнозом MIS-C, выявлены определенные закономерности клинической картины, у 92% пациентов отмечались признаки поражения ЖКТ, у 80% отмечались симптомы со стороны сердечно-сосудистой системы, гематологические симптомы у 76%, признаки поражения кожи и слизистых в 74% случаев и наконец только в 70% отмечались симптомы со стороны органов дыхания [28]. При этом, ведущими симптомами были тошнота, боль в животе, диарея. Поражения печени, по данным лабораторных методов обследования (увеличение АЛТ), отмечалось в 92% случаев [28]. Патогенез поражения органов гастроинтестинального тракта при мультисистемном воспалительном синдроме, вероятнее всего, представляет собой проявление прямого цитопатического действия вируса и явлением развивающегося MIS-C в виде феномена «цитокинового шторма» [29].

Одной из самых обсуждаемых проблем в настоящее время является возможности и масштаб отдаленных последствий, после перенесенной коронавирусной инфекции. Настораживает тот факт, что между заболеванием с аутоагрессией и COVID-19 наблюдаются значительные сходства. Подобно некоторым аутоиммунным заболеваниям в патогенезе COVID-19 некоторую роль могут играть такие факторы, как гиперактивация нейтрофилов и образование нейтрофильных внеклеточных ловушек (neutrophil extracellular trap (NET)). Zuo и др сообщили об увеличении количества маркеров NET в сыворотках крови у пациентов с COVID-19, что было ассоциировано с более частым использованием ИВЛ в терапии этих пациентов. Эксперименты in vitro показали, сходные изменения в сыворотках крови при антифосфолипидном синдроме и COVID-19, характеризующиеся развитием нетоза в нормальных нейтрофилах [30].

Синтез аутоантител является ключевым патогенетическим механизмом аутоиммунных заболеваний, при этом, роль вирусных агентов в развитии данных заболеваний уже не является новостью [31]. Одним из самых изученных в этом плане является вирус Эпштейна-Барр. Это связано с наличие огромного количества антигенных детерминант вируса, имеющих сходство с антигенами человека, результатом является запуск механизма молекулярной мимикрии, выработки аутоантител и развития реакций аутоагрессии против различных органов организма [32]. На данный момент представлено большое количество исследований, где описаны идентичные аминокислотные последовательности, участки гликопептидов у SARS-CoV-2 и некоторых тканей организма, что вероятно может вызвать аутоиммунные реакции по вышеописанному механизму [32–39].

Имеются исследования, по результатам которых, у пациентов после перенесенного COVID-19 отмечают появления аутоантител, среди которых можно выделить: ANA (antinuclear antibodies), ANCA (anticytoplasmic neutrophil antibodies) и APL (antiantiphospholipid antibodies), наличие данные антител связано с развитием таких заболеваний как, системная красная волчанка (СКВ), ANCA-васкулиты, первичный склерозирущий холангит и др. [40].

На данный момент активно обсуждаются уже выявленные аутоимунные заболевания, после перенесенной коронавирусной инфекции, среди них отмечено, СКВ, IgA-васкулит, синдром Гийена-Барре, иммунная гемолитическая анемия, первичная тромбоцитопения. При этом уже имеются сообщения о поражении органов ЖКТ на фоне течения перечисленных заболеваний [19–20; 41–44]. В свою очередь, представленные заболевания, вероятно, являются малой частью того, что будет описано в ближайшие годы. В качестве дискуссионных наблюдений, мы приводим краткое описание двух клинических случаев дебюта аутоиммунной патологии у детей, после перенесенной COVID-19 инфекции.

Клинический случай № 1

Пациент Х, 16 лет. **Эпидемиологический анамнез**. У отца ребенка и бабушки COVID-19 пневмонии, находятся на стационарном лечении. Пациент находился в прямом контакте. **Анамнез настоящего заболевания**. Заболел 30.07.2020 года с появления заложенности носа, развития насморка. Отмечалось развитие аносмии. Жалобы сохраняются вплоть до 07.08.2020 года, кода отмечалось повышение температуры тела до 37,8 градусов, развитие редкого сухого кашля, снижение активности, аппетита. Жалобы сохраняются до 09.08.2020 года, ребенок осмотрен участковым врачом, учитывая невозможность исключения течения COVID-19, дано направление на госпитализацию в стационар. В ГБУЗ НСО «Детская городская клиническая больница № 3» госпитализирован 09.08.2020 года. В результате комплекса диагностических мероприятий, пациенту был верифицирован DS: «Коронавирусная инфекция, вызванная вирусом COVID-19, вирус идентифицирован (подтвержден лабораторным тестированием независимо от тяжести клинических проявлений или симптомов) ПЦР мазков из носа и ротоглотки на РНК SARS-CoV-2 от 10.08. – РНК обнаружена, средней степени тяжести. Внебольничная вирусно-бактериальная правосторонняя полисегментарная пневмония, легкой степени тяжести, ДН-0». Назначено комплексное лечение. На фоне проводимого комплексного лечения были купированы проявления интоксикационного синдрома, кашель разрешился, на контрольной МСКТ ОГК от 21.08.2020 года: по сравнению с данными МСКТ-исследования от 10.08.2020 года определяется положительная динамика в виде разрешения имев-

шихся очагов. Однако, начиная с 23.08.2020 года у пациента Х, отмечалась отрицательная динамика, появление волнообразных подъемов температуры тела до фебрильных цифр, развитие диарейного синдрома, гемоколита. Физикально, при пальпации живота, определялась болезненная спазмированная сигма. Указанная ситуация была расценена как присоединение нозокомиальной бактериальной кишечной инфекции, в связи с чем были назначены антибактериальные препараты группы резерва. Несмотря проводимую на терапию, стабилизации состояния не отмечалось, сохранялись проявления диарейного синдрома, гемоколита, выраженных воспалительных изменений в копрограмме, в сочетании с признаками гуморальной активности в крови. Расширенное этиологическое обследование, направленное на выявление возбудителей инвазивных кишечных инфекций (кал на дизгруппу, сальмонеллез, ПЦР скрининг кишечных инфекций (Salmonella, Shigella, Campylobacter, Аденовирус, Ротавирус, Норовирус), кал на микрофлору, клостридии и токсины клостридий, РНГА крови с сальмонеллезным, дизентирийным, иерсиниозным диагностикумом, кровь на тифо-паратифозную группу) показали отрицательные результаты. Учитывая данные клинической картины, параклинических методов исследования, торпидность гемоколита к терапии антибиотиками резерва, складывалось впечатлении о вероятном дебюте воспалительного заболевания кишечника (ВЗК). В обследовании назначен уровень фекального кальпротектина, который от 02.09.2020 года составил более 1800 мкг/гр (референс: менее 50 – норма; 50–200 – умеренное повышение; более 200 – выраженное повышение). 10.09.2020 года пациент Х обследован методом ИФА на антитела к SARS-CoV-2, были обнаружении IgM (КП=3,1), IgG (КП=12,6). 12.09.2020 года была проведена диагностическая колоноскопия с биопсией. Заключение: при проведении эндоскопического исследования определяется признаки воспалительного поражения 2/3 сигмовидной кишки, с развитием единичных эрозий. Определяется выраженная контактная кровоточивость слизистой. При морфологическом исследовании определяются воспалительные изменения ограниченные слизистой оболочкой, деформация крипт, формирование единичных крипт-абсцессов, инфильтрация базальной пластинки слизистой оболочки. Таким образом, в результате клинико-лабораторных данных, а также методов инструментального и морфологического обследования, пациенту Х был выставлен заключительный DS: «Коронавирусная инфекция, вызванная вирусом COVID-19, ПЦР мазков из носа и ротоглотки на РНК SARS-CoV-2 от 10.08.2020 года – РНК обнаружена, средней степени тяжести. Внебольничная вирусно-бактериальная правосторонняя полисегментарная пневмония, легкой степени тяжести, ДН-0. Сопутствующий DS: Язвенный колит, дебют заболевания, левосторонний колит, острое течение, среднетяжелая атака». Для дальнейшей диагностики и лечения пациент Х был переведен в профильный, гастроэнтерологический стационар.

Клинический случай № 2

Пациент С, 11 лет. **Эпидемиологический анамнез**. У матери ребенка 05.10.2020 года диагностирован COVID-19 (ПЦР на РНК SARS-CoV-2 – положительна) находился в прямом контакте. К 10.10.2020 года – у ребенка отмечалось развитие катаральных явлений, подкашливания, сдан мазок на РНК SARS-CoV-2, положителен. Лечились симптоматически, с положительной динамикой. К 14.10.2020 года симптомы заболевания купированы. **Анамнез настоящего заболевания**. Заболел 09.11.2020 года с появления абдоминально-болевого синдрома, появление желтушного синдрома, потемнения мочи, ахолии стула, повышения температуры тела до фебрильных цифр. Жалобы сохраняются вплоть до 12.11.2020 года, ребенок осмотрен участковым педиатром, в б/х крови АЛТ – 484 Ме/л; АСТ – 398 Ме/л, дано направление на госпитализацию в стационар. В ГБУЗ НСО «Детская городская клиническая больница № 3». В результате комплекса проводимых диагностических мероприятий удалось исключить течение острых вирусных гепатитов, ВЭБ, ЦМВ-инфекции, паразитозов. На фоне проводимой терапии гепатопротективными средствами, симтоматической терапии стабилизации состояния не отмечалось, регистрируется прогрессирование цитолитического, холестатического синдромов, прогрессирование гепатоспленомегалии, развитие геморрагического синдрома в виде единичных экхимозов, а также снижение ПТИ, что потребовало назначения гемостатической терапии. Отмечалось развитие портальной гипертензии, асцита. В биохимическом профиле регистрировалась стойкая гипергаммаглобулинемия. Учитывая COVID-19 в анамнезе, 18.11.2020 года проведено исследование на антитела к SARS-CoV-2, показавшее высокие титры IgG (КП=14,8). Учитывая прогрессирование заболевания с развитием геморрагического синдрома, асцита, отсутствие положительной динамики на фоне гепатопротективной терапии, гипергаммаглобулинемию в крови складывается впечатление о возможном течении аутоиммунного процесса с поражением печени – аутоиммунного гепатита (АИГ). В связи с чем, принято решение об ex juvantibus терапии гормональными препаратами, по протоколам индукции ремиссии при АИГ, в дозировке 2 мг на кг по преднизолону, а также проведение диагностики АИГ, путем определения специфических антител. На фоне проводимой ГКС терапии отмечалась положительная динамика в виде снижения цитолиза, холестаза, уменьшения гепатоспленомегаии, разрешение асцита и желтушного синдрома. К 04.12.2020 году отмечалось пятикратное снижение показателей АЛТ, АСТ. Маркеры АИГ от 02.12.2020 года: антитела к гладкой мускулатуре (ASMA) 1:160 (референс: менее 1:40); антинуклеарные антитела (ANA) 1:60

(референс: менее 1:40); антитела к микросомам печени не обнаружены, что позволило верифицировать DS аутоиммунного гепатита первого типа. К 06.12.2020 года начато постепенное снижение дозы ГКС, для последующего лечения, подбора базисной 07.12.2020 года терапии пациент С переведен в профильный гастроэнтерологический стационар. Заключительный DS: «Аутоимунный гепатит первого типа (ASMA от 02.12.2020 года – 1:160; ANA от 02.12.2020 года – 1:60), манифестная желтушная форма, умеренной степени активности. Сопутствующий DS: Коронавирусная инфекция, вызванная вирусом COVID-19, ПЦР мазков из носа и ротоглотки на РНК SARS-CoV-2 от 05.11.2020 года – РНК обнаружена, легкой степени тяжести, период реконвалесценции».

Заключение

Таким образом, поражения органов ЖКТ на фоне COVID-19 является крайне актуальной и сложной проблемой, требующей особого внимания со стороны практикующих врачей. Необходимо понимать сложность дифференциальной диагностики данных состояний, выделено три возможно вариант поражения ЖКТ:

1. В виде острой реакции на фоне текущей коронавирусной инфекции, проявляющиеся картиной острого гастроэнтерита.
2. Как один из ключевых синдромов мультисистемного воспалительного синдрома, отражающий реактивное воспалительное повреждение, имеющее вероятно иммунный генез развития.
3. Проявление аутоимунных заболеваний, вероятным триггером для которых может являться перенесенная COVID-19-инфекция.

COVID-19 – крайне опасное инфекционное заболевание, оказывающее значительное влияние на здоровье человека. Гетерогенность клинических проявлений, особенности иммунного ответа уже определяет COVID-19, как системное заболевание. Для более полного и комплексного понимания особенностей различных аспектов, касающихся новой коронавирусной инфекции необходимо проведение многих исследований. Только обобщенные комплексные научные исследования позволят раскрыть негативный потенциал SARS-CoV-2 и разработать подходы к нейтрализации влияния, как самого вируса, так и возникших в результате этого действия последствий.

Литература | References

1. Zhu N, Zhang D, Wang W, Li X et al. China Novel Coronavirus Investigating and Research Team A Novel Coronavirus from Patients with Pneumonia in China, 2019. *N Engl J Med*. 2020 Feb;382(8):727–33.
2. COVID-19 Available online. URL: https://qap.ecdc.europa.eu/public/extensions/COVID-19/COVID-19.html (Access: 21.08.2020).
3. Canada PHA of Epidemiological summary of COVID-19 cases in Canada (2020). URL: https://health-infobase.canada.ca/covid-19/epidemiological-summary-covid-19-cases.html#a5 (Access: 21.08.2020)
4. Epidemiology Working Group for NCIP Epidemic Response, Chinese Center for Disease Control and Prevention. [The epidemiological characteristics of an outbreak of 2019 novel coronavirus diseases (COVID-19) in China]. *Zhonghua Liu Xing Bing Xue Za Zhi*. 2020 Feb 10;41(2):145–151. Chinese. doi: 10.3760/cma.j.issn.0254–6450.2020.02.003. PMID: 32064853.
5. Jiehao C, Jin X, Daojiong L, Zhi Y et al. A Case Series of Children With 2019 Novel Coronavirus Infection: Clinical and Epidemiological Features. *Clin Infect Dis*. 2020 Sep 12;71(6):1547–1551. doi: 10.1093/cid/ciaa198. PMID: 32112072; PMCID: PMC7108143.
6. Xia W, Shao J, Guo Y, Peng X, Li Z, Hu D. Clinical and CT features in pediatric patients with COVID-19 infection: different points from adults. *Pediatr Pulmonol*. (2020) 55:1169–74. 10.1002/ppul.24718
7. Xia W, Shao J, Guo Y, Peng X et al. Clinical and CT features in pediatric patients with COVID-19 infection: Different points from adults. *Pediatr Pulmonol*. 2020 May;55(5):1169–1174. doi: 10.1002/ppul.24718. Epub 2020 Mar 5. PMID: 32134205; PMCID: PMC7168071.
8. Lu X, Zhang L, Du H, Zhang J et al; Chinese Pediatric Novel Coronavirus Study Team. SARS-CoV-2 Infection in Children. *N Engl J Med*. 2020 Apr 23;382(17):1663–1665. doi: 10.1056/NEJMc2005073. Epub 2020 Mar 18. PMID: 32187458; PMCID: PMC7121177.
9. Riphagen S, Gomez X, Gonzalez-Martinez C, Wilkinson N, Theocharis P. Hyperinflammatory shock in children during COVID-19 pandemic. *Lancet*. 2020 May 23;395(10237):1607–1608. doi: 10.1016/S0140–6736(20)31094–1. Epub 2020 May 7. PMID: 32386565; PMCID: PMC7204765.
10. Guan WJ, Ni ZY, Hu Y, Liang WH et al. Clinical Characteristics of Coronavirus Disease 2019 in China. *N Engl J Med*. 2020;382:1708–1720.
11. Johns Hopkins University COVID-19 daily dashboard. URL: https://coronavirus.jhu.edu/map.html. (Access: 21.10.2020)
12. Gu J, Han B, Wang J. COVID-19: Gastrointestinal Manifestations and Potential Fecal-Oral Transmission. *Gastroenterology*. 2020 May;158(6):1518–1519. doi: 10.1053/j.gastro.2020.02.054. Epub 2020 Mar 3. PMID: 32142785; PMCID: PMC7130192.
13. Liang W, Feng Z, Rao S, Xiao C et al. Diarrhoea may be underestimated: a missing link in 2019 novel coronavirus. *Gut*. 2020 Jun;69(6):1141–1143. doi: 10.1136/gutjnl-2020–320832. Epub 2020 Feb 26. PMID: 32102928
14. Wander P, Epstein M, Bernstein D. COVID-19 Presenting as Acute Hepatitis. *Am J Gastroenterol*. 2020 Jun;115(6):941–942. doi: 10.14309/ajg.0000000000000660. PMID: 32301760; PMCID: PMC7172489.
15. Ciuca IM. COVID-19 in Children: An Ample Review. *Risk Manag Healthc Policy*. 2020 Jun 25;13:661–669.

doi: 10.2147/RMHP.S257180. PMID: 32636686; PMCID: PMC7334563.

16. Belot A, Antona D, Renolleau S, Javouhey E et al. SARS-CoV-2-related paediatric inflammatory multisystem syndrome, an epidemiological study, France, 1 March to 17 May 2020. *Euro Surveill*. 2020 Jun;25(22):2001010. doi: 10.2807/1560–7917.ES.2020.25.22.2001010. PMID: 32524957; PMCID: PMC7336112.
17. COVID-19 Available online: URL: https://qap.ecdc.europa.eu/public/extensions/COVID-19/COVID-19.html (Access: 21.08.2020).
18. Bonometti R, Sacchi MC, Stobbione P, Lauritano EC et al. The first case of systemic lupus erythematosus (SLE) triggered by COVID-19 infection. *Eur Rev Med Pharmacol Sci*. 2020 Sep;24(18):9695–9697. doi: 10.26355/eurrev_202009_23060. PMID: 33015814.
19. Khabbazi A, Kavandi H, Paribanaem R, Khabbazi R et al. Adherence to medication in patients with rheumatic diseases during COVID-19 pandemic. *Ann Rheum Dis*. 2020 Sep 7: annrheumdis-2020–218756. doi: 10.1136/annrheumdis-2020–218756. Epub ahead of print. PMID: 32895235.
20. Hamming I, Timens W, Bulthuis ML, Lely AT et al. Tissue distribution of ACE2 protein, the functional receptor for SARS coronavirus. A first step in understanding SARS pathogenesis. *J Pathol*. 2004 Jun;203(2):631–7. doi: 10.1002/path.1570. PMID: 15141377; PMCID: PMC7167720.
21. Ye Q, Wang B, Zhang T, Xu J, Shang S. The mechanism and treatment of gastrointestinal symptoms in patients with COVID-19. *Am J Physiol Gastrointest Liver Physiol*. 2020 Aug 1;319(2): G245-G252. doi: 10.1152/ajpgi.00148.2020. Epub 2020 Jul 8. PMID: 32639848; PMCID: PMC7414235.
22. Shatunova P. O., Bykov A. S., Svitich O. A., Zverev V. V. Angiotensin converting enzyme 2. Approaches to pathogenetic therapy of COVID-19. Journal of Microbiology, *Epidemiology, and Immunobiology*. 2020; 97(4): 339–345. (in Russ.) DOI: https://doi.org/10.36233/0372–9311–2020–97–4–6

    Шатунова П. О., Быков А. С., Свитич О. А., Зверев В. В. Ангиотензинпревращающий фермент 2. Подходы к патогенетической терапии COVID-19. Журнал микробиологии, эпидемиологии и иммунобиологии. 2020; 97(4): 339–345. DOI: https://doi.org/10.36233/0372–9311–2020–97–4–6
23. Abaturov A. E., Agafonova E. A., Krivusha E. L., A. A. Nikulina A. A. GU "Dnepropetrovsk Medical Academy of the Ministry of Health of Ukraine", Dnipro, Ukraine "Pathogenesis of COVID-19". *Zdorov'e Rebenka*. 2020;15(2):133–144. (in Russ.) doi: 10.22141/2224–0551.15.1.2020.200598

    Абатуров А. Е., Агафонова Е. А., Кривуша Е. Л., Никулина А. А. ГУ «Днепропетровская медицинская академия Министерства здравоохранения Украины», г. Днепр, Украина «Патогенез COVID-19». *Zdorov'e Rebenka*. 2020;15(2):133–144. doi: 10.22141/2224–0551.15.1.2020.200598
24. Vuille-dit-Bille R., Liechty K., Verrey F., Guglielmetti L. SARS-CoV-2 receptor ACE2 gene expression in small intestine correlates with age. *Amino Acids*. 2020;52:1063–1065.
25. Zhang L., Han C., Zhang S., Duan C., Shang H., Bai T. Diarrhea and altered inflammatory cytokine pattern in severe coronavirus disease 2019: impact on disease course and in-hospital mortality. *J Gastroenterol Hepatol*. 2020 Jun 29. doi: 10.1111/jgh.15166.
26. Sun J, Aghemo A, Forner A, Valenti L. COVID-19 and liver disease. *Liver Int*. 2020 Jun;40(6):1278–1281. doi: 10.1111/liv.14470. PMID: 32251539.
27. Zhang L, Peres TG, Silva MVF, Camargos P. What we know so far about Coronavirus Disease 2019 in children: A meta-analysis of 551 laboratory-confirmed cases. *Pediatric Pulmonology*. 2020 Aug;55(8):2115–2127. DOI: 10.1002/ppul.24869.
28. Feldstein, L. R., Rose, E. B., Horwitz, S. M., Collins, J. P., et al. Multisystem Inflammatory Syndrome in U. S. Children and Adolescents. *N Engl J Med*. 2020; 383:334-346. doi:10.1056/nejmoa2021680
29. Schvartz, A., Belot, A., & Kone-Paut, I. Pediatric Inflammatory Multisystem Syndrome and Rheumatic Diseases During SARS-CoV-2 Pandemic. *Frontiers in Pediatrics,* 8. doi:10.3389/fped.2020.605807
30. Zuo Y, Yalavarthi S, Shi H, Gockman K et al. Neutrophil extracellular traps in COVID-19. *JCI Insight*. 2020 Jun 4;5(11): e138999. doi: 10.1172/jci.insight.138999. PMID: 32329756; PMCID: PMC7308057.
31. Reyes-Castillo Z, Valdés-Miramontes E, Llamas-Covarrubias M, Muñoz-Valle JF. Troublesome friends within us: the role of gut microbiota on rheumatoid arthritis etiopathogenesis and its clinical and therapeutic relevance. *Clin Exp Med*. 2021 Feb;21(1):1–13. doi: 10.1007/s10238–020–00647-y. Epub 2020 Jul 25. PMID: 32712721.
32. Jog NR, Young KA, Munroe ME, et al. Association of Epstein-Barr virus serological reactivation with transitioning to systemic lupus erythematosus in at-risk individuals. *Ann Rheum Dis*. 2019;78(9):1235–1241. doi:10.1136/annrheumdis-2019–215361
33. Anand P, Puranik A, Aravamudan M, Venkatakrishnan AJ, Soundararajan V. SARS-CoV-2 strategically mimics proteolytic activation of human ENaC. *Elife*. 2020;9: e58603. Published 2020 May 26. doi:10.7554/eLife.58603
34. Lucchese G, Flöel A. Molecular mimicry between SARS-CoV-2 and respiratory pacemaker neurons. *Autoimmun Rev*. 2020 Jul;19(7):102556. doi: 10.1016/j.autrev.2020.102556. Epub 2020 May 1. PMID: 32361194; PMCID: PMC7252083.
35. Marino Gammazza A, Légaré S, Lo Bosco G, et al. Human molecular chaperones share with SARS-CoV-2 antigenic epitopes potentially capable of eliciting autoimmunity against endothelial cells: possible role of molecular mimicry in COVID-19. *Cell Stress Chaperones*. 2020; 25:737–741
36. Lucchese G, Flöel A. SARS-CoV-2 and Guillain-Barré syndrome: molecular mimicry with human heat shock proteins as potential pathogenic mechanism. *Cell Stress Chaperones*. 2020 Sep;25(5):731–735. doi: 10.1007/s12192–020–01145–6. Epub 2020 Jul 29. PMID: 32729001; PMCID: PMC7387880.
37. Venkatakrishnan AJ, Kayal N, Anand P, Badley AD et al. Benchmarking evolutionary tinkering underlying human-viral molecular mimicry shows multiple host pulmonary-arterial peptides mimicked by SARS-CoV-2. *Cell Death Discov*. 2020 Oct 2;6:96. doi: 10.1038/s41420–020–00321-y. PMID: 33024578; PMCID: PMC7529588.
38. Kanduc D. From Anti-SARS-CoV-2 Immune Responses to COVID-19 via Molecular Mimicry. *Antibodies (Basel)*. 2020 Jul 16;9(3):33. doi: 10.3390/antib9030033. PMID: 32708525; PMCID: PMC7551747.

39. Reyes Gil M, Barouqa M, Szymanski J, et al. . Assessment of lupus anticoagulant positivity in patients with coronavirus disease 2019 (COVID-19). *JAMA Netw Open*. 2020; 3: e2017539

40. Pascolini S, Vannini A, Deleonardi G, Ciordinik M et al. COVID-19 and Immunological Dysregulation: Can Autoantibodies be Useful? *Clin Transl Sci*. 2021 Mar;14(2):502–508. doi: 10.1111/cts.12908. Epub 2021 Jan 20. PMID: 32989903; PMCID: PMC7536986.

41. Patil NR, Herc ES, Girgis M. Cold agglutinin disease and autoimmune hemolytic anemia with pulmonary embolism as a presentation of COVID-19 infection. *Hematol Oncol Stem Cell Ther*. 2020 Jul 6: S1658–3876(20)30116–3. doi: 10.1016/j.hemonc.2020.06.005. Epub ahead of print. PMID: 32645300; PMCID: PMC7336954.

42. Gigli GL, Vogrig A, Nilo A, Fabris M et al. HLA and immunological features of SARS-CoV-2-induced Guillain-Barré syndrome. *Neurol Sci*. 2020 Dec;41(12):3391–3394. doi: 10.1007/s10072–020–04787–7. PMID: 33006723; PMCID: PMC7530349.

43. Finsterer J, Scorza FA, Fiorini AC. SARS-CoV-2-associated Guillain-Barre syndrome in 62 patients. *Eur J Neurol*. 2021 Jan;28(1): e10-e12. doi: 10.1111/ene.14544. Epub 2020 Oct 14. PMID: 32978857; PMCID: PMC7537304.

44. Uncini A, Vallat JM, Jacobs BC. Guillain-Barré syndrome in SARS-CoV-2 infection: an instant systematic review of the first six months of pandemic. *J Neurol Neurosurg Psychiatry*. 2020 Oct;91(10):1105–1110. doi: 10.1136/jnnp-2020–324491. Epub 2020 Aug 27. PMID: 32855289.